



Einlagen, Schuhe und Orthesen für den Kinderfuß

DIE HÄUFIGSTEN FUßFEHLSTELLUNGEN
UND BEWEGUNGSANOMALIEN
IM KINDESALTER


eurocom

• WIR • ENTWICKELN • GESUNDHEIT •



Einlagen, Schuhe und Orthesen für den Kinderfuß

**Die häufigsten Fuß-
fehlstellungen und
Bewegungsanomalien im
Kindesalter**



DR. ERNST POHLEN

Geschäftsführer eurocom e.V. –
european manufacturers federation for compression
therapy and orthopaedic devices

VORWORT

Ein häufiger Grund zur Vorstellung in der pädiatrischen Praxis oder der kinderorthopädischen Sprechstunde ist die Behandlung einer Fußfehlstellung. Während bei bestimmten Fußdeformitäten die Behandlung heute standardisiert ist, bestehen bei anderen Fehlstellungen durchaus kontroverse Meinungen hinsichtlich der optimalen Versorgung, denn: Klinische Studien oder Richtlinien für den Umgang mit kindlichen Fußdeformitäten fehlen.

Welche Fußdeformitäten gibt es überhaupt? Der Fuß besteht aus einer doppelten Gewölbekonstruktion: Im vorderen Fußbereich (Vorfuß) befindet sich das Quergewölbe, zwischen der vorderen und der hinteren Region (Rückfuß) ist das Längsgewölbe ausgebildet, welches normalerweise zur Mitte hin höher ist als am Fußaußenrand. Eine ideale Fußform kann man nicht genau festlegen. So hat eine Reihe von Menschen trotz eines bestehenden Plattfußes, bei dem das Längsgewölbe des Fußes abgeflacht ist, lebenslang keine Beschwerden. Fußdeformitäten bezeichnet und unterscheidet man nach ihrem Erscheinungsbild, etwa dem Hohlfuß (Pes cavus), Knickfuß (Pes valgus), Klumpfuß (Pes equinovarus, excavatus et adductus), Plattfuß und Senkfuß (Pes planus) oder Sichelfuß (Pes adductus).

Fußdeformitäten können einzeln oder kombiniert auftreten. Nicht selten kommen Fehlstellungen der Zehen hinzu, zum Beispiel Hammerzehe, Krallenzehe, Hallux valgus. Manche Deformitäten – wie etwa der Plattfuß bzw. Knick-Senkfuß – kommen idiopathisch vor, d. h. ohne fassbare Ursache entstanden. Andere, beispielsweise der Klumpfuß oder der Hohlfuß, gelten als sekundär (also als Folge einer anderen Erkrankung), bis eine neuromuskuläre Ursache oder eine syndromale Erkrankung ausgeschlossen sind.

Bei den Fußfehlstellungen im Kindesalter unterscheidet man zum einen solche, die zum größten Teil nicht von strukturellen Anomalien begleitet sind und sich ohne Therapie normalisieren oder einfach mit kurzfristiger physiotherapeutischer Behandlung korrigieren lassen – dies ist bei bis zu 30 Prozent der Neugeborenen der Fall – und solchen, die erst im weiteren Wachstumsverlauf auftreten und als erworben gelten.

Dieser Ratgeber informiert über die wichtigsten Fußfehlstellungen und Ganganomalien im Kindesalter, ihre Diagnose, Therapie und konservativen Versorgungsmöglichkeiten und bietet dabei der Ärzteschaft, den Hilfsmittelteams der Krankenkassen, dem Sanitätsfachhandel, aber auch den Eltern betroffener Kinder eine übersichtliche Orientierungshilfe.

A handwritten signature in black ink, appearing to read "E. Müller". The signature is fluid and cursive, with a long, sweeping underline that extends to the right.

INHALTSVERZEICHNIS

- 8** Kongenitaler Klumpfuß
- 15** Sichelfuß
- 21** Hohlfuß
- 25** Kindlicher Knick-Senkfuß
- 33** Beinachsenfehlstellungen: X-Beine und O-Beine
- 35** Habituelles Zehenspitzengehen
- 39** Infantile Cerebralparese / Zerebrale Bewegungsstörungen
- 50** Verordnungshinweis Schuh- und Einlagenversorgung

- 52** Weiterführende Literatur
- 55** eurocom e. V.
- 56** Mitglieder der Arbeitsgruppe Einlagen
- 57** Bildnachweis
- 58** Impressum

1. Kongenitaler Klumpfuß

DEFINITION

Der Klumpfuß ist eine komplexe Fehlbildung des Fußes mit einem typischen Erscheinungsbild: Betroffene haben einen Spitz-, Sichel- und Hohlfuß sowie O-Beine. Der Klumpfuß ist angeboren (kongenital) und lässt sich nur durch eine sogenannte Redressionsbehandlung oder eine Operation ausgleichen. Nach den neuesten Erkenntnissen ist der Klumpfuß heute primär konservativ zu behandeln. Er kann bei einem oder beiden Füßen vorkommen und unterschiedlich stark ausgeprägt sein. Meist handelt es sich um eine Kombination von mehreren Fußfehlbildungen und gleichzeitig nach innen gedrehten Fersen (Fersenvarus, O-Stellung des Rückfußes). Zusätzlich ist die Wadenmuskulatur in vielen Fällen unterentwickelt.

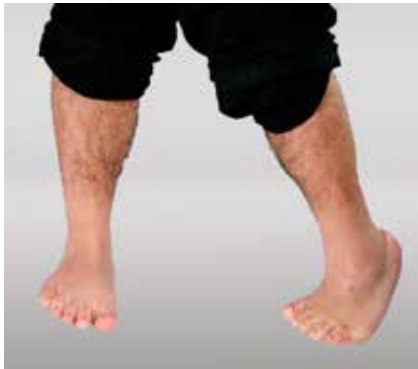

Abb. 1: Kongenitaler Klumpfuß

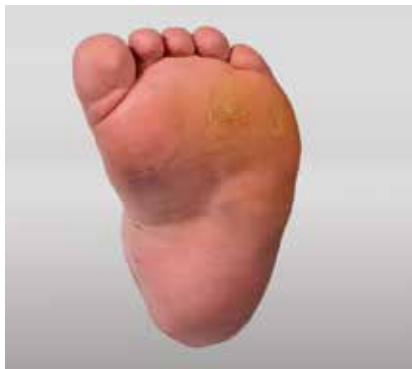

Abb. 2: Kongenitaler Klumpfuß Sohlenansicht



Abb. 3: Kongenitaler Klumpfuß mit Schuhversorgung

KLASSIFIKATION

Für den Klumpfuß gibt es verschiedene Klassifikationen. Im europäischen Raum ist aktuell die Klassifikation nach Dimeglio weit verbreitet. Diese basiert auf der klinischen Beurteilung der Rigidität der einzelnen Klumpfußkomponenten, die mit Punktwerten eingestuft wird. Je nach Gesamtpunktzahl wird ein Schweregrad zugeteilt; Grad I entspricht einem leicht redressierbaren Fuß, Grad IV steht für einen sehr rigiden Fuß. Anhand dieser Klassifikation kann sowohl ein Aufnahmebefund erstellt als auch der klinische Verlauf beurteilt werden.

HÄUFIGKEIT

Nach der Hüftreifestörung / Hüftfehlentwicklung (=Dysplasie) ist der Klumpfuß die zweithäufigste angeborene Fehlbildung. In Deutschland kommen etwa ein bis drei Neugeborene von 1.000 mit einem Klumpfuß zur Welt. Jungen sind doppelt so häufig betroffen wie Mädchen. In der Hälfte der Fälle sind beide Füße betroffen.

URSACHEN

Für den angeborenen Klumpfuß sind die genauen Ursachen meist unklar. Ein Klumpfuß kann alleine oder kombiniert mit anderen Fehlbildungen vorkommen. Dabei tritt der sogenannte neuromuskuläre Klumpfuß auch bei Erkrankungen wie Spina bifida oder spastischen zerebralen Bewegungsstörungen /Lähmungen auf. Hier liegt meist ein Muskelungleichgewicht zugrunde, wobei die Muskeln teilweise gelähmt oder anderweitig erkrankt sein können.

Wie die Fehlbildung genau entsteht, ist bisher jedoch nicht vollständig geklärt. Man vermutet, dass sich während der Entwicklung des Kindes im Mutterleib Muskeln und Bindegewebe nicht im richtigen Verhältnis ausbilden. Als Folge entsteht durch den hohen Anteil von Bindegewebe (Fibrose) ein Muskelungleichgewicht. Dadurch ist auch das Knochenwachstum verändert. Es kommt zu Fehlentwicklungen und damit zum Klumpfuß.

Möglich ist auch, dass die Fußentwicklung in einer embryonalen Entwicklungsstufe stoppt, wenn die Muskelentwicklung noch nicht abgeschlossen ist. So ähnelt der Klumpfuß von der Form her dem frühembryonalen Fuß.

In manchen Fällen können bei einem Klumpfuß auch Nervenerkrankungen zu den Ursachen gehören.

SYMPTOME

Ein Kind mit einem angeborenen Klumpfuß zeigt eindeutige Symptome. Die Fehlbildung kann ein- oder beidseitig auftreten und hat in der Regel vier Komponenten.

1. Spitzfuß: Steilstellung im oberen Sprunggelenk, Hochstand des Fersenbeins bei verkürzter Achillessehne
2. nach innen geneigter Rückfuß: extreme O-Stellung des unteren Sprunggelenks, die Ferse zeigt nach innen (Fersenvarus)
3. Sichelfuß: Der Mittelfuß und die Zehen sind einwärts gedreht (Vorfußadduktion / Inversion)
4. Hohlfuß: Die Längswölbung des Fußes ist erhöht

Die Betroffenen können ohne entsprechende Behandlung nur auf dem Fußaußenrand, in schweren Fällen sogar nur auf dem Fußrücken gehen. In diesem extremen Stadium des Klumpfußes ist die Fußsohle nach oben gerichtet.

Beim Klumpfuß handelt es sich jedoch nicht nur um eine Fehlstellung der Gelenke, sondern um eine schwere, komplexe Fehlbildung des gesamten Fußes. Besonders betroffen sind die knöchernen Fußwurzel, die Bänder und Sehnen sowie einzelne Muskeln.

Im Gegensatz zu einer der Form ähnlichen, jedoch harmlosen Gewohnheitshaltung des Fußes von Säuglingen, zeigt der Klumpfuß als weiteres Symptom eine weitgehende Steifheit.

DIAGNOSE

Der Arzt kann bei einem angeborenen Klumpfuß die Diagnose unmittelbar nach der Geburt anhand der eindeutigen klinischen Erscheinung stellen. Ein zusätzlicher Hinweis ist eine sehr dünne, verkürzte Wade (Klumpfußwade).

In vielen Fällen begutachtet der Arzt die knöchernen Fehlstellungen mit einer Röntgenuntersuchung, allerdings nicht im Säuglingsalter, da nur einzelne Knochenkerne erkennbar wären. Der Säuglingsfuß ist noch knorpelig vorgebildet. Die Röntgenaufnahme ist bei einem Klumpfuß zur Diagnose in der Regel zwar nicht zwingend erforderlich, hilft jedoch, den Grad und den weiteren Krankheitsverlauf beim Klumpfuß zu beurteilen.

THERAPIE

Entscheidend für die erfolgreiche Behandlung bei einem Klumpfuß ist eine rechtzeitige und konsequente Therapie. Diese sollte unmittelbar nach der Geburt beginnen, im Verlauf kontrolliert und gegebenenfalls fortgeführt werden, bis das Wachstum abgeschlossen ist.

Das Behandlungsprinzip bei einem Klumpfuß besteht darin, die Fußfehlstellung über längere Zeit hinweg zu korrigieren, ähnlich wie eine Zahnsperre bei schiefen Zähnen wirkt.

Zunächst bringt ein Physiotherapeut die Füße von Hand schrittweise in die richtige Position. Später helfen dabei Gipsverbände – die sogenannte Seriengipsbehandlung nach Ponseti. Sie werden zunächst täglich, später in wöchentlichen Abständen gewechselt und die Fußhaltung dadurch immer weiter korrigiert (Etappengipsbehandlung). Krankengymnastische Übungen dehnen und kräftigen die Muskulatur und ergänzen die Klumpfuß-Therapie.

Bei der Redression nach Ponseti wird in Etappen zunächst die Vorfußkomponente korrigiert bis zu einer endradigen Vorfußabduktion. Später folgt erst die Korrektur der Spitzfußkomponente, ggfs. durch eine Achillessehnedurchtrennung. Die Nachbehandlung auf einer sog. Alpha-Flex-Schiene, auf der die Füße in bis zu 70° Außenrotation eingestellt und fixiert werden, ist für den weiteren Erfolg der Behandlung entscheidend. Diese Schiene muss während der Nacht bis zum vollendeten vierten Lebensjahr konsequent getragen werden.

Nach Abschluss der Gipstherapie ist es wichtig, die korrigierte Fußstellung mit Apparaten, Nachtschienen (Orthesen) und Einlagen längere Zeit zu erhalten. Regelmäßige Kontrollen während der ersten Lebensjahre, zum Teil bis zum Ende der Wachstumsphase, sind notwendig, um Rückschritte möglichst frühzeitig erkennen und behandeln zu können.

Wenn der Klumpfuß trotz einer vorherigen Therapie bestehen bleibt oder später wieder auftritt (sog. Rezidiv), können verschiedene Operationen sinnvoll sein:

- Spitzfuß: operative Achillessehnenverlängerung (Achillotenotomie = Durchtrennung der Achillessehne) im Alter von etwa sechs Monaten
- „rebellischer“ Klumpfuß (spricht kaum auf die Therapie an und tritt nach erfolgreicher Therapie häufig erneut auf): Kapselrelease
- Rezidiv im Wachstumsalter: Sehnenverlängerungen (z-förmige Achillessehnenverlängerung oder intramuskuläre Verlängerung) und Operationen, bei denen Ärzte die Lage der Knochen korrigieren

HILFSMITTELVERSORGUNG

Mit korrigierenden Hilfsmitteln werden Klumpfüße nachhaltig behandelt. Abhängig von den Merkmalen (Sichelfuß, Spitzfuß etc.) und der Therapie (konservative oder operative Therapie) kommen verschiedene Hilfsmittel zum Einsatz. Dazu zählen Orthesen, Einlagen und orthopädische Schuhe. Die ärztlichen Vorgaben zur Anwendung und zur Dosierung der Korrektur müssen streng eingehalten werden, wenn ein positiver Heilungsverlauf möglich sein soll. Besonders im frühen Wachstumsstadium, im Baby- und Kindesalter, werden hervorragende Ergebnisse erzielt. Die Fußfehlstellung wird korrigiert und das Gangbild verbessert. Im Wachstum müssen die Hilfsmittel mehrfach nachgepasst oder erneuert werden.

Nach der Gipsbehandlung nach Ponseti muss die starke Außenrotation der Füße beibehalten werden. Das erreicht man durch eine Schiene (Fuß-Abduktions-Orthese). Dabei handelt es sich im Prinzip um zwei Schuhe, die an den äußeren Enden einer Querstrebe montiert sind. Die Schiene muss direkt nach der Abnahme des letzten Gipses angelegt werden. Schon nach wenigen Stunden kann der Fuß an Korrektur verlieren, wenn die Dehnung nicht gewährleistet ist. Zunächst wird die Schiene drei Monate für 23 Stunden am Tag angelegt. Danach wird die Tragezeit reduziert, bis die Schiene nur noch zum Schlafen angelegt wird. „Richtzeiten“ hierfür sind ca. 12 bis 14 Stunden täglich. Sie muß bis zu einem Alter von vier Jahren getragen werden. Im Normalfall kann das Kind im üblichen Alter laufen lernen.

Zur Behandlung des einseitigen Klumpfußes kann eine Sichel- und Klumpfußschiene für Säuglinge und Kleinkinder im Krabbelalter zum Einsatz kommen. Dabei handelt es sich um eine passiv korrigierende Orthese zur Behandlung eines vorbehandelten Klumpfußes. Sie wird nachts getragen und korrigiert die Adduktionsstellung des Vorfußes mit dem Drei-Punkt-Prinzip. Bei leichter Spitzfußkomponente wird mit einer zusätzlichen Oberschenkelfassung die 90-Grad-Stellung im Knie zur Entlastung der Wadenmuskulatur erzielt.

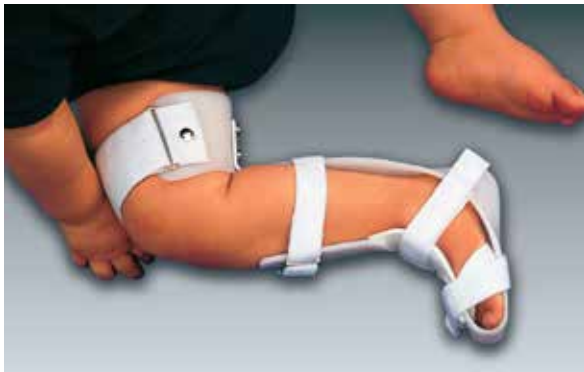

Abb. 4: Korrigierende Klumpfußnachtschiene



Passiv korrigierende Antivarusschuhe, die ebenfalls auf dem bewährten Prinzip der Drei-Punkt-Korrektur beruhen, dienen der Korrektursicherung des kindlichen Sichelfußes und postoperativen Klumpfußes, Sie unterstützen die Behandlung bei gehfähigen Kindern mit Vorfußadduktion, wie beim Sichel-, Serpentin- oder Klumpfuß. Der Rückfuß wird durch eine umfassende Fersenkappe aufrecht gehalten und vor der Verdrehung im Sprunggelenk bei der erforderlichen Vorfußkorrektur bewahrt. Der seitliche Druck auf den Mittelfußknochen führt zur Korrektur des Vorfußes. Daher ist die Fersenkappe innen verkängert. Der dritte Korrekturpunkt befindet sich vorn medial in Höhe des Großzehengrundgelenkes. Dort wird der Fuß daran gehindert, in die Fehlstellung zurückzuweichen. Eine gezielte Wuchslenkung erfolgt durch die Form des Schaftes und die Größenzugabe. Je nach Jahreszeit und Wetter sind Antivarusschuhe in verschiedenen Variationen und Farben erhältlich (drinnen, draußen, Schuh, Sandale).

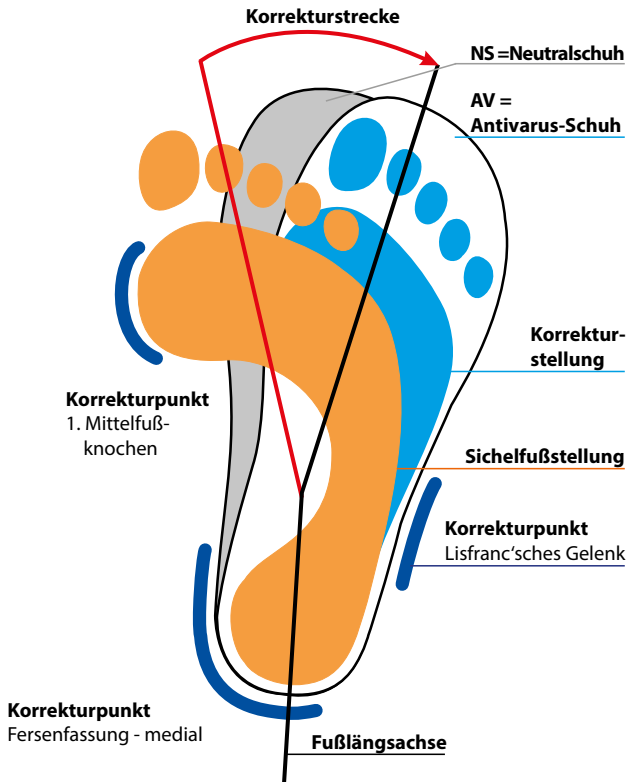

Abb. 5: Korrekturprinzip des Antivarusschuhs



KONGENTIALER KLUMPFUß



Abb. 6: Antivarusschuh



Abb. 7: Antivarussandale

VERLAUF

Bei einem Klumpfuß hängt der Verlauf wesentlich davon ab, ob die Behandlung rechtzeitig und ausreichend erfolgt. Unbehandelt bleibt ein Klumpfuß bestehen oder die Fehlbildung verstärkt sich im Laufe des Wachstums noch. Die Gelenke rutschen dann weiter aus ihrer normalen Position heraus und die Knochen wachsen stark verformt. Weichteile wie Muskeln verhärten zunehmend, sodass es zu strukturellen Veränderungen und Kontrakturen kommen kann. Betroffene haben Schmerzen beim Gehen und Stehen.

Bei konsequenter und sofort nach Geburt einsetzender Therapie sind bei einem Klumpfuß im Verlauf jedoch gute Resultate bis zur vollständigen Heilung möglich. Trotz intensiver Verbandstherapie ist es in vielen Fällen notwendig, die Achillessehne operativ zu verlängern.

Operativ behandelte Klumpfüße zeigen oftmals über Jahre gut Ergebnisse. Nicht selten jedoch kommt es präpubertär oder im pubertären Wachstum zu einer Rezidivbildung oder ebenfalls nicht selten zu einer Befundumkehr (Pes plano valgus). Liegt ein Klumpfuß vor, ist die Suche nach weiteren Fehlbildungen wie einer Hüftgelenksdysplasie, einer Spina bifida oder anderen neurologischen Defekten besonders wichtig. Etwa fünf Prozent der Betroffenen mit Klumpfuß haben solche zusätzlichen Fehlbildungen.

VORBEUGEN

Einem Klumpfuß kann man nicht vorbeugen, da es sich hier um eine angeborene Fehlstellung handelt. Daher ist es wichtig, einen Klumpfuß frühestmöglich zu behandeln, um die damit verbundenen Einschränkungen zu verbessern. Nur mit entsprechender Therapie lassen sich bei einem Klumpfuß spätere Schmerzen beim Stehen und Gehen vorbeugen.

2. Sichelfuß

DEFINITION

Der Sichelfuß ist die häufigste Fußfehlstellung beim Baby. Der Begriff Sichelfuß (auch Pes adductus genannt) bezeichnet per Definition eine angeborene oder erworbene Fehlstellung des Fußes, bei der sich sowohl der Mittelfuß als auch die Zehen in der sogenannten Adduktionsstellung befinden und verstärkt nach innen gewölbt sind. Zusätzlich weicht beim angeborenen Sichelfuß die Großzehe nach innen ab (= Hallux varus, im Gegensatz zum Hallux valgus). Anders als beim Klumpfuß ist die Fersenstellung beim Sichelfuß normal oder etwas eingeknickt. Meist tritt der Pes adductus beidseitig auf. Jungen haben allgemein häufiger Sichelfüße als Mädchen.

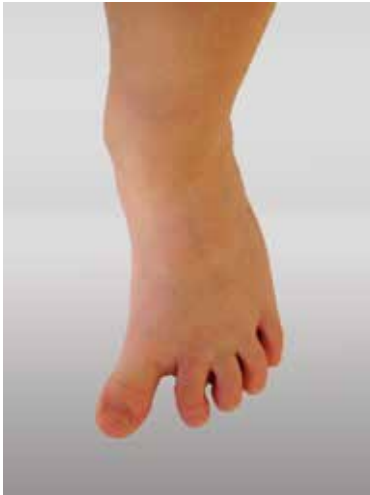

Abb. 8: Sichelfuß

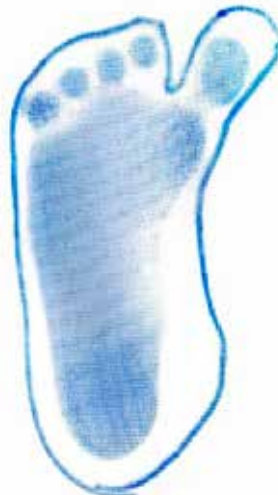

Abb. 9: Trittspur Sichelfuß

URSACHEN

Der Sichelfuß (Pes adductus) hat seine Ursachen in einer verstärkten Aktivität eines Muskels, welche die der anderen Muskeln des Fußes überwiegt: Betroffen ist entweder der Muskel, der die Großzehe in ihrem Grundgelenk an den Fuß anlegt (Großzehenadduktor bzw. Musculus adductor hallucis), oder der vordere Schienbeinmuskeln (Musculus tibialis anterior). Dadurch befinden sich Mittelfuß und Zehen in der sogenannten Adduktionsstellung und sind verstärkt nach innen gewölbt. Man unterscheidet eine angeborene und eine nach der Geburt erworbene Form des Sichelfußes.

Ein angeborener Sichelfuß beim Baby kann sowohl erbliche Ursachen haben als auch erworben sein:

- In der Regel ist der schon bei der Geburt bestehende Sichelfuß auf die in der Gebärmutter (Uterus) herrschende räumliche Enge zurückzuführen: Diese kann dazu führen, dass sich der Fuß des Ungeborenen in einer dem Sichelfuß entsprechenden Zwangshaltung befindet. Ein Beleg dafür, dass dies die Ursache für Sichelfüße beim Baby sein kann, ist die Tatsache, dass Frühgeborene fast nie von dieser Fußfehlstellung betroffen sind.
- Der angeborene Sichelfuß kann aber auch durch familiäre Disposition entstehen. Ein erblich bedingter Pes adductus entsteht über einen sogenannten rezessiven Erbgang. Das bedeutet: Die Fußfehlstellung tritt beim Kind nur dann auf, wenn beide Elternteile die entsprechenden Erbmerkmale tragen und an ihr Kind weitergegeben haben.

Ein nach der Geburt erworbener Sichelfuß ist meist weniger ausgeprägt, kommt jedoch häufiger vor. In dem Fall hat der Sichelfuß seine Ursachen darin, dass das Baby häufig in Bauchlage liegt, sodass die Zehen ständig aufliegen. Dadurch kann sich der Vorderfuß nach innen verdrehen, sodass dieser schließlich in die für den Pes adductus typische Sichelstellung hineinwächst.

SYMPTOME

Der Sichelfuß (Pes adductus) ist durch Symptome einer Fußfehlstellung gekennzeichnet, die von außen deutlich zu erkennen ist. Sichelfüße zeigen folgendes Erscheinungsbild:

- Fußspitze und Mittelfuß sind einwärts gestellt.
- Eine oder mehrere Zehen sind nach innen verlagert.
- Die Ferse ist entweder gerade oder nach innen (valgisch) abgeknickt.

Häufig tritt der Pes adductus beidseitig auf. Beim angeborenen Sichelfuß können

weitere Symptome hinzukommen: Dann hat das Baby oft auch eine deformierte Großzehe, die im Grundgelenk zum anderen Fuß hin abgeknickt ist (= Hallux varus – also das Gegenteil zum Hallux valgus).

Oft führt ein Sichelfuß wegen seiner typischen Fußfehlstellung dazu, dass das betroffene Kleinkind einen stark nach innen gerichteten Gang zeigt. Der Pes adductus löst aber überwiegend keine Beschwerden aus: Die Beweglichkeit ist beim Sichelfuß meist uneingeschränkt und nur selten treten Schmerzen auf. In der Regel bleiben die mit dem Sichelfuß verbundenen Symptome also auf das veränderte Aussehen des Fußes und das Gangbild beschränkt.

DIAGNOSE

Bei einem Sichelfuß (Pes adductus) erfolgt die Diagnose anhand des typischen Erscheinungsbilds der Fußfehlstellung: Mittelfuß und Zehen befinden sich in der sogenannten Adduktionsstellung und sind verstärkt nach innen gewölbt. Liegt gleichzeitig ein Hallux varus vor, deutet dies auf eine angeborene Form von Sichelfuß hin. Typisch für Sichelfüße ist, dass das betroffene Kind den Fuß gradeaus richtet, wenn man über den äußeren Fußrand streicht (Stimulation der äußeren Fußheber – Peronealmuskulatur).

Äußerlich ähnelt der Sichelfuß in seiner Fehlstellung einem Klumpfuß. Zur Sichelfuß-Diagnose sind Klumpfüße daher sicher auszuschließen. Dies gelingt durch eine einfache Untersuchung des Fußes: Im Gegensatz zum Pes adductus zeigt beim Klumpfuß die Ferse nach medial (innen) und ist somit varisch eingestellt. Außerdem ist meist zusätzlich die Bewegung eingeschränkt.

Um die für den Sichelfuß geeignete Behandlung bestimmen zu können, prüft der Arzt bei der körperlichen Untersuchung außerdem, wie weit sich die Fehlstellung passiv korrigieren lässt: Hierzu hält er den Rückfuß fest und versucht anschließend vorsichtig, den Vorfuß in Richtung Normalstellung zu bewegen. Um das Ausmaß der Fußfehlstellung abzuklären, kann bei der Sichelfuß-Diagnose außerdem eine Röntgenuntersuchung zum Einsatz kommen.

THERAPIE

Meist ist bei einem Sichelfuß (Pes adductus) keine Therapie nötig, da er sich in 80 bis 90 Prozent der Fälle im Laufe des Wachstums von allein korrigiert.

Verschwimmt der Sichelfuß nicht von selbst, besteht die Behandlung zunächst darin, die Fußfehlstellung beim Baby manuell zu korrigieren. Ist ausschließlich der Vorfuß betroffen, reicht es häufig schon aus, den Sichelfuß wiederholt in die Normalstellung zu drücken. Auch ein leichtes Bestreichen des äußeren Fußrands fördert beim Pes adductus die normale Ausrichtung des Fußes. Zusätzlich sind bei einem Sichelfuß zur Therapie Schaumstoffringe für die Unterschenkel geeignet: Diese verhindern, dass die Füße in der Bauchlage auf dem Außenrand aufliegen.

In Deutschland hat sich die manuelle physiotherapeutische Behandlung nach Barbara Zukunft-Huper etabliert. Sie ist in vier Phasen unterteilt, wobei in jeder Phase ein anderer Bereich der Fehlbildung in kleinen Schritten und über einen langen Zeitraum hinweg korrigiert wird. Mit verschiedenen Handgriffen wird der Fuß gedehnt, um einen operativen Eingriff zu vermeiden oder um die Ausmaße möglicher Operationen zu verringern. Am Ende jeder Behandlungseinheit wird versucht, die erzielte Korrektur mit einer Fußbinde beizubehalten. Dafür ist eine elastische Mullbinde erforderlich, die um den Fuß gewickelt wird.

Ist gleichzeitig der Mittelfuß von der Fehlstellung betroffen, macht der Sichelfuß zur Therapie korrigierende (redressierende) Gipsverbände für die Oberschenkel nötig. In den meisten Fällen kann man diese nach etwa ein bis drei Wochen wieder entfernen. Anschließend erhalten die Kinder gegen den Pes adductus sogenannte Lagerungsschalen, die sie ausschließlich nachts tragen. Beginnen die Kinder zu stehen und zu laufen, können Schuheinlagen zur Sichelfuß-Behandlung zum Einsatz kommen, die die Fersen umfassen und einen vorgezogenen Innenrand haben. Langsohlige, handwerklich gefertigte, vorfußpronierende Korrektur einlagen, bei denen der I. Strahl tiefer gelegt und der V. Strahl angehoben wird (Pronation).

In manchen Fällen gelingt es nicht, Sichelfüße durch eine konservative (d.h. nicht-operative) Therapie ausreichend zu korrigieren. Dann kann der Sichelfuß eine Operation nötig machen. Für die operative Sichelfuß-Behandlung bei Kindern stehen mehrere Methoden zur Verfügung: In einigen Fällen besteht der Eingriff darin, die Ansatzsehne des Großzehennadduktors (Musculus adductor hallucis) zu durchtrennen. Daneben ist es möglich, verschiedene im Fußbereich liegende Gelenkkapseln zu entfernen – in dem Fall ist es nötig, den Fuß vorübergehend mit Drähten zu fixieren. Einen Sichelfuß bei Erwachsenen oder bei ausgereiftem Skelett behandelt man, indem man Knochenteile entfernt und auf diese Weise die Stellung der Mittelfußknochen verändert. Eine solche Behandlung ist jedoch beim Pes adductus nur selten notwendig. Operative Eingriffe können in den meisten Fällen vermieden werden, wenn eine regelmäßige Kontrolle und Verlaufsbeobachtung gewährleistet ist. Operationen sollten die absolute Ausnahme sein und nur bei schwer ausgeprägten strukturellen Veränderungen indiziert werden.



Abb. 10: Kindergipsschuh zur postoperativen Versorgung des kindlichen Fußes

HILFSMITTELVERSORGUNG

Bei Säuglingen und Kleinkindern können zur Wachstumlentkung Sichelfußorthesen eingesetzt werden. Sie sind individuell einstellbar und führen in der Regel bei konsequenter Nutzung in sechs bis zwölf Wochen zum Erfolg. Dabei handelt es sich um eine Korrekturorthese in Schuhform. Für variable Korrekturmöglichkeiten ist die Sohle der Orthese geteilt. Der Rückfuß wird durch eine Hinterkappe stabilisiert. Die Korrektur der Vorfußfehlstellung erfolgt im Bereich des Lisfranc'schen Gelenks über einen Federzug am Fußaußenrand. Die Anlage am Großzehenballen und am Würfelbein (äußerer Fußrand) führt den Vorfuß in die korrigierte Stellung.

Ebenso wie bei der korrigierenden Nachbehandlung des Klumpfußes (siehe Kapitel 1) empfiehlt sich aufgrund der hohen Rezidivneigung des Sichelfußes eine Versorgung mit Antivarusschuhen oder korrigierenden Einlagen, die nach dem Drei-Punkt-Prinzip wirken. Wichtig ist dabei, dass das Schuhwerk einlagengerecht ist (Stabilschuh) und dass Einlage und Schuh eine Einheit bilden. Arzt und Orthopädie-Handwerker müssen den korrekten Sitz der Einlage überprüfen.

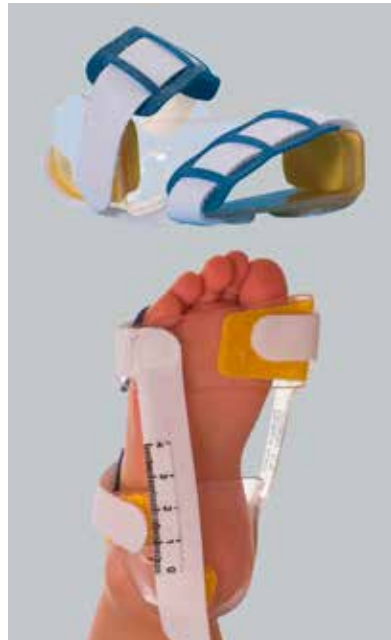

Abb. 11: Sichelfußorthese

SICHELFUß



Abb. 12: Einlage mit Drei-Punkt-Korrektur

VERLAUF

Meist nimmt ein Sichelfuß (Pes adductus) einen selbstheilenden Verlauf: In 80 bis 90 Prozent der Fälle verschwindet die Fußfehlstellung bei den Kindern im Laufe des Wachstums ohne Behandlung. Doch auch wenn der Sichelfuß nicht von selbst heilt, ist seine Prognose bei rechtzeitiger Therapie gut.

Ein unbehandelter Sichelfuß kann aber auch einen ungünstigeren Verlauf zeigen: Die dauerhafte Fehlstellung des Fußes kann dazu führen, dass sich der Mittelfuß versteift. Durch die ständige Fehlbelastung nutzen sich dann vor allem Fuß-, Knie- und Hüftgelenke stark ab, was einen frühzeitigen Abbau des Gelenkknorpels mit begleitender Schädigung des Knochens (Arthrose) zur Folge hat. Zudem können beim Pes adductus mit zunehmendem Alter durch das Laufen Schmerzen und Druckstellen am Fuß entstehen. Darüber hinaus führt der veränderte Gang zu einer kosmetischen Beeinträchtigung, was die Betroffenen häufig als unangenehm empfinden.

VORBEUGEN

Einem Sichelfuß (Pes adductus) kann man nur bedingt vorbeugen: Um zu verhindern, dass sich diese Fußfehlstellung nach der Geburt entwickelt, achtet man am besten darauf, dass der Fuß in Bauchlage nicht nach innen verdreht ist. Wenn man eine Fehlstellung in Form des Sichelfußes bemerkt, lässt man diese – trotz des meist harmlosen Verlaufs – lieber von einem Arzt untersuchen. Wenn sich Sichelfüße nicht von selbst zurückbilden, ist es ratsam, sie angemessen behandeln zu lassen.

Dem schon vor der Geburt entstehenden Sichelfuß kann man nicht vorbeugen. Allerdings kann man auch beim angeborenen Pes adductus durch eine frühzeitige Behandlung mögliche Spätfolgen verhindern.

3. Hohlfuß

DEFINITION

Der Begriff Hohlfuß oder Pes excavatus bezeichnet per Definition eine Formänderung des Fußes (sog. Fußdeformation), die durch ein stark überhöhtes Fußlängsgewölbe gekennzeichnet ist. Damit ist beim Hohlfuß auch der Rist stark überhöht. Die Ferse nimmt häufig eine O-Stellung (nach innen gerichtet) ein.

Hohlfüße sind allgemein kürzer und gedrungener als gesunde Füße. Häufig liegt gleichzeitig mit dem Hohlfuß eine Krallen- beziehungsweise Klauenstellung der Zehen vor. Der für einen Pes excavatus typische Fußabdruck zeigt, dass nicht der Mittelfuß die Körperlast trägt, sondern ausschließlich die Ferse und der Vorfuß, häufig auch der laterale Fußrand. Der Hohlfuß bildet gewissermaßen das Gegenstück zum Plattfuß.

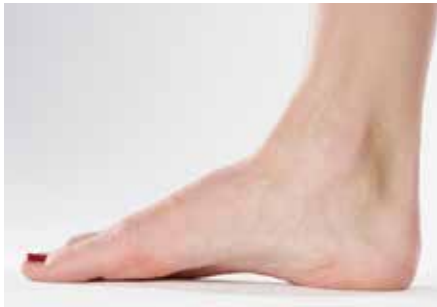

Abb. 13: Hohlfuß

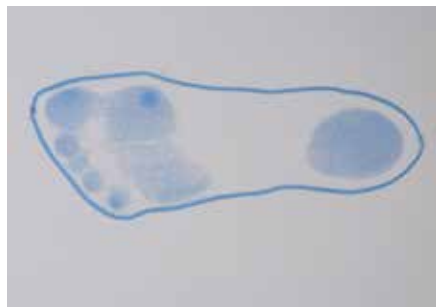

Abb. 14: Trittspur Hohlfuß

Je nachdem, ob der Fuß infolge seiner Fehlstellung die Körperlast stärker mit dem Ballen oder mit der Ferse aufnimmt, unterscheidet man beim Hohlfuß zwei Formen: den Ballenhohlfuß und den Hackenhohlfuß. Letzterer ist die seltenere Form des Pes excavatus; hierbei kommt es zu einer Steilstellung des Fersenbeins.

HOHLFUß

URSACHEN

Ein Hohlfuß (Pes excavatus) kann verschiedene Ursachen haben. Häufig besteht die Fußfehlstellung schon bei neugeborenen Kindern (angeborener Hohlfuß); die Formveränderung des Fußes kann sich aber auch im Lauf des Lebens durch unterschiedliche Faktoren entwickeln (erworbener Hohlfuß). In manchen Fällen gelingt es nicht, den Grund für die Formänderung festzustellen (idiopathischer Hohlfuß: idiopathisch = ohne erkennbare Ursache).

Ein leichter Hohlfuß kann seine Ursachen in einer anlagebedingten Abwandlung der normalen Fußform haben: Hohlfüße treten familiär gehäuft auf. Ob der Pes excavatus eine Behandlung erfordert, hängt davon ab, wie schwer die Fußfehlstellung ist und ob sie weiter fortschreitet.

Eine entscheidende Rolle bei der Entwicklung eines Pes excavatus spielt wahrscheinlich eine Lähmung der kleinen Fußmuskulatur. Für einen erworbenen Hohlfuß kommen als Ursachen oft zu kleine Schuhe oder zu hohe Absätze infrage. Stärker ausgeprägte Hohlfüße haben, vor allem wenn sie allmählich im Wachstumsalter entstehen oder die Formänderung zunimmt, oft eine neurologische Ursache. Zu den möglichen Auslösern zählen folgende Systemerkrankungen des ZNS (= zentrales Nervensystem: Gehirn und Rückenmark):

- Friedreich-Ataxie, eine Nervenerkrankung des Rückenmarks, wobei vor allem die Hinterstränge betroffen sind
- amyotrophe Lateralsklerose, bei der Nervenzellen absterben und sich bindegewebig verändern
- neurogene Muskelatrophie, ein durch erkrankte Nerven bedingter Schwund einzelner Muskelgruppen
- Rückenmarkstumoren

SYMPTOME

Ein Hohlfuß (Pes excavatus) ist durch Symptome einer Fußfehlstellung gekennzeichnet, die meist schon von außen deutlich zu erkennen sind: Das Längsgewölbe des Fußes ist beim Hohlfuß stark überhöht, sodass der Fuß kürzer und gedrungener ist. Oft finden sich beim Hohlfuß eine nach innen gerichtete Ferse (O-Stellung) sowie Hammerzehen und Krallenzehen.

Der Hohlfuß stellt durch seine äußeren Symptome das Gegenstück zum Plattfuß dar.

Die für den Hohlfuß typische Fußfehlstellung führt dazu, dass der Auftritt des Fußes verändert ist: Beim Pes excavatus tragen ausschließlich die Ferse und der Vorfuß die

Körperlast. Diese Fehlbelastung des Fußes ist für die beim Hohlfuß auftretenden Beschwerden verantwortlich, die meist vom Vorfuß ausgehen: Weil der Fußballen übermäßig beansprucht ist, verursacht der Hohlfuß als typische Symptome ein verändertes Beschwielmuster unterhalb des Ballens und starke Schmerzen.

Je nach Ursache für die Fehlstellung verändert sich der Hohlfuß sehr langsam über Jahre hinweg. Auch die Symptome nehmen schleichend zu. In der Regel suchen die Betroffenen dann Hilfe, wenn ihnen das Schuhetragen Beschwerden bereitet: Auf dem Fußrücken, an der Fußsohle des Ballens und an den Zehen führen die Schuhe beim Pes excavatus zu schmerzhaften Druckstellen. Die Hammer- und Krallenzehen entwickeln sich typischerweise erst im fortgeschrittenen Verlauf der Fußdeformation. Als weitere Anzeichen für den Hohlfuß bilden sich Hühneraugen (Clavi) an den Zehen aus. Wer Hohlfüße hat, zeigt entsprechend einen unsicheren Gang und knickt leicht um, was zu Verletzungen führen kann.

DIAGNOSE

Beim Hohlfuß (Pes excavatus) basiert die Diagnose vor allem auf einer körperlichen Untersuchung. Oft ist die Fehlstellung des Fußes schon mit bloßem Auge zu erkennen, mit größerer Sicherheit jedoch am Fußabdruck. Zu bedenken ist, dass der Hohlfuß auch ein Teilsymptom des Klumpfußes ist (Übergänge fließend).

Um festzustellen, wie stark der Hohlfuß ausgeprägt ist, kommt bei der Diagnose eine Röntgenuntersuchung des Fußes zum Einsatz. Dabei sind zwei Aufnahmen im Stehen nötig: eine seitliche und eine von oben (vom Fußrücken zur Fußsohle hin). Zusätzlich kann bei einem Pes excavatus eine Röntgenuntersuchung oder eine Magnetresonanztomographie (MRT) der Wirbelsäule erfolgen.

Um auszuschließen, dass dem Hohlfuß Grundkrankheiten des Nervensystems zugrunde liegen, erfolgt bei der Diagnose außerdem eine ausführliche neurologische Untersuchung.

THERAPIE

Beim Hohlfuß (Pes excavatus) richtet sich die Therapie danach, wie stark die Fußfehlstellung ausgeprägt ist. Es können sowohl nicht-operative (sog. konservative) als auch operative Maßnahmen zum Einsatz kommen.

Ist die Formänderung der Füße (Fußdeformation) nur leicht ausgeprägt, liegt ein sogenannter flexibler Hohlfuß vor. Eine rein konservative Therapie kann in diesem Fall bereits zum Erfolg führen. Bei einem flexiblen Hohlfuß sind beispielsweise spezielle orthopädische Einlagen (Stufeneinlagen) und Nachtschienen geeignet. Daneben kann bei einem Hohlfuß Gymnastik hilfreich sein: Durch entsprechende Übungen

HOHLFUß

können Sie Ihre Fußmuskulatur kräftigen und die orthopädische Behandlung des Pes excavatus unterstützen.

Bei einem sehr ausgeprägten Hohlfuß und bei starken Schmerzen oder bei erfolgloser konservativer Therapie ist es möglich, die für den Hohlfuß typische Fehlstellung durch eine Operation zu korrigieren. Die operative Einkerbung der Plantarapponeurose (flächige Sehne an der Fußsohle) wird zur Entflechtung und Abflachung des hoch gesprengten Längsgewölbes durchgeführt. Je nach Schwere des Befundes sind weitere Maßnahmen indiziert: mediales Kapselrelease oder knöcherner Umstellungen.

EINLAGEN- UND SCHUHVERSORGUNG

Ein Hohlfuß braucht keine stützende Einlage. Der Fuß stützt sich selbst und wird stärker angehoben, als uns lieb ist. Zur konservativen Therapie eignen sich z. B. sogenannte propriozeptive bzw. sensomotorische Einlagen (siehe Kapitel 4) oder eine langgezogene stufenförmige Bettung (Stufeneinlage), die die plantaren Weichteile dehnt. Vor allem entlastet deren quere retrokapitale Abstützung den Ballen. Weitere Entlastung des Vorfußes können eine Ballenrolle und eine Absatzerhöhung bewirken. Die Zehenkuppen brauchen Kontakt mit dem Boden.

VERLAUF

Ein Hohlfuß (Pes excavatus) kann einen fortschreitenden Verlauf zeigen, in dem die Formänderung des Fußes stetig zunimmt. Durch rechtzeitige Gegenmaßnahmen gelingt es jedoch oft, den Verlauf der Fußfehlstellung positiv zu beeinflussen: Schon eine konservative (d.h. nicht-operative) Hohlfuß-Behandlung (durch Einlagen, Nachtschienen, Gymnastik) und weite Schuhe sowie häufiges Barfußlaufen können sich günstig auf den Zustand der Füße auswirken.

Ohne geeignete Behandlung können sich die beim Hohlfuß funktionslosen Zehen im weiteren Verlauf zu Krallenzehen entwickeln. Außerdem bilden sich beim Pes excavatus Hühneraugen und druckschmerzhafte Schwielen an der Fußsohle. Menschen mit Hohlfüßen zeigen durch die Form ihrer Füße und die typischen Beschwerden einen unsicheren Gang und knicken leicht um, was zu Verletzungen führen kann.

VORBEUGEN

Einem angeborenem Hohlfuß (Pes excavatus) kann man nicht vorbeugen. Allerdings gelingt es durch rechtzeitige Gegenmaßnahmen häufig, angeborene Fußfehlbildungen (Fußdeformitäten) in ihrem Verlauf positiv zu beeinflussen.

Ein erworbener Pes excavatus kann durch zu kleine Schuhe oder zu hohe Absätze entstehen. Möchte man einem erworbenen Hohlfuß vorbeugen, ist es daher wichtig,

auf fußgerechtes Schuhwerk zu achten. Wenn man Hohlfüße hat, kann man einem Fortschreiten der Fußdeformation entgegenwirken, indem man weite und bequeme Schuhe trägt und die Fußmuskulatur durch häufiges Barfußlaufen und Laufen auf Naturboden kräftigt.

4. Kindlicher Knick-Senkfuß

DEFINITION

Der Begriff kindlicher Knick-Senkfuß oder kindlicher Knick-Plattfuß (bzw. Pes plano-valgus) bezeichnet per Definition eine häufige, meist harmlose Fußfehlstellung bei Kindern, die durch anatomische Unterschiede des kindlichen Körpers im Vergleich zu Erwachsenen bedingt ist.

In seinem Erscheinungsbild ähnelt ein kindlicher Knick-Senkfuß dem Plattfuß des Erwachsenen:

- Beim Knickfuß zeigt der Fuß eine Knickstellung, weil die Ferse am Knöchel nach außen abgelenkt erscheint (X-Stellung der Ferse).
- Beim Senkfuß ist das innere Fußgewölbe abgeflacht, sodass der Fuß mehr am Boden aufliegt.

Kindliche Knick-Senkfüße kommen bei den meisten Kindern vor und entstehen aufgrund des noch nicht vollständig entwickelten Skeletts und der noch insuffizienten muskulären Verstrebung (Muskel, Kapsel Bänder) im Rahmen der normalen Entwicklung (daher auch physiologischer Knick-Senkfuß genannt). Häufig fällt die Fußverformung erst bei Gehbeginn auf, wobei der normale Gang jedoch in der Regel nicht beeinträchtigt ist. In der Regel bildet sich ein kindlicher Knick-Senkfuß ohne Behandlung von alleine zurück. Nur ausgeprägte Formen, die den Fuß in der Bewegung einschränken, oder bleibende Knick-Senkfüße nach dem sechsten / siebten Lebensjahr sind krankhaft und erfordern eine Behandlung.

KINDLICHER KNICK-SENKFUß

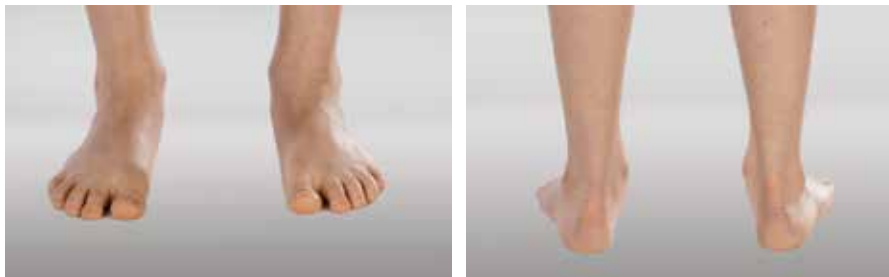

Abb. 15 und Abb. 16: Kindlicher Knick-Senkfuß

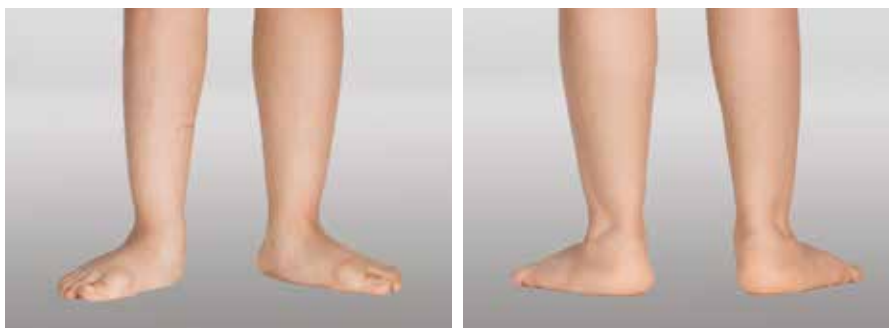

Abb. 17 und Abb. 18: Starker kindlicher Knick-Senkfuß

URSACHEN

Typischerweise hat ein kindlicher Knick-Senkfuß keine krankhaften Ursachen, sondern tritt – bedingt durch den Körperbau – bei der normalen Entwicklung von Kindern auf. Die Fußverformung stellt also beim Kleinkind eine normale Entwicklungsstufe dar (daher auch physiologischer Knick-Senkfuß genannt) und ist bei der Mehrzahl aller Kinder nach Gehbeginn zu beobachten.

Ein kindlicher Knick-Senkfuß hat als Ursachen anatomische Unterschiede im Halteapparat der Füße, die Kinder im Vergleich zu Erwachsenen aufweisen: Dadurch sind die Kinder in gewisser Weise dazu gezwungen, ihre Füße beim Laufen etwas einwärts zu drehen. Unbewusst versuchen sie dieser Einwärtsdrehung entgegenzuwirken, wodurch sich die Ferse schräg stellt (Knickfuß) und das Fußgewölbe absenkt (Senkfuß). Dadurch kommt es neben der Fußfehlstellung bei den Kindern auch zu einer verstärkten X-Stellung der Beine (Genua valga).

Ein kindlicher Knick-Senkfuß kann aber auch weitere Ursachen haben, die nicht entwicklungsbedingt sind und die Fußfehlstellung verstärken – zum Beispiel:

- instabile Sehnen und Bänder
- Muskelschwäche
- Übergewicht (Adipositas)
- starke X-Beine (Genua valga) oder O-Beine (Genua vara)
- Lähmungen, besonders wenn der hintere Schienbeinmuskel (Musculus tibialis posterior) betroffen ist
- Knochenerkrankungen

SYMPTOME

Ein kindlicher Knick-Senkfuß ist durch Symptome einer Fußfehlstellung gekennzeichnet, die bei vielen Kindern nach Beginn des Laufenlernens auftreten. Knick-Senkfüße sind schon äußerlich zu erkennen:

- Die Ferse erscheint am Knöchel nach außen abgelenkt, sodass sie eine verstärkte X-Stellung zeigt (Knickfuß), und
- das innere Fußgewölbe ist abgeflacht, sodass der Fuß stärker am Boden aufliegt als ein gesunder Fuß (Senkfuß).

Außerdem kann ein kindlicher Knick-Senkfuß Symptome einer Beinfehlstellung verursachen: Durch die Fußfehlstellung geraten die Beine in eine Schiefelage (sog. X-Beine). Diese Fehlstellungen sind zwischen zwei und fünf Jahren normal und verschwinden auch meist von selbst wieder, noch bevor die betroffenen Kinder das Schulalter erreichen.

Nur selten bereitet ein kindlicher Knick-Senkfuß schmerzhaftes Symptome oder andere Beschwerden. Auch der normale Gang ist durch die Fußverformung in der Regel nicht beeinträchtigt. Bei starken Schmerzen am Fuß ist es ratsam, andere Fußfehlstellungen auszuschließen. Vor allem ist auf einen angeborenen Plattfuß sowie auf eine Verschmelzung einzelner Fußknochenanteile (Coalitio) zu achten.

DIAGNOSE

Ein kindlicher Knick-Senkfuß bereitet bei der Diagnose keine Schwierigkeiten: In der Regel reicht eine einfache Untersuchung des Fußes, bei der die Fußfehlstellung schon äußerlich relativ eindeutig zu erkennen ist. Dabei begutachtet der Arzt das innere Fußgewölbe, das bei einem Knick-Senkfuß abgeflacht beziehungsweise voll-

KINDLICHER KNICK-SENKFUß

ständig aufgehoben ist (Senkfuß); außerdem liegt eine verstärkte X-Stellung der Ferse vor (Rückfußvalgus).

Um festzustellen, ob ein kindlicher Knick-Senkfuß physiologisch ist und sich demnach als normale Entwicklungsstufe beim Kleinkind gebildet hat oder ob die Fußverformung krankhaft ist, kommen zur Diagnose außerdem verschiedene Funktionstests zum Einsatz:

- Zehenspitzenstand: Beim Zehenspitzenstand richtet sich im Normalfall das Fußgewölbe auf und der Rückfußvalgus wird vollständig korrigiert bzw. überkorrigiert in Richtung Rückfußvarus (O-Stellung der Ferse).
- Jack-Test: unter Belastung im Stand wird die Großzehe angehoben. Es richtet sich das Fußlängsgewölbe auf (positiver Test) oder es kommt nicht zur Aufrichtung des Längsgewölbes (negativer Test). Letzteres spricht für eine strukturelle (pathologische) Veränderung.
- Beweglichkeit der Fußgelenke: Die Fußgelenke sind gewöhnlich ohne Schmerzen beweglich.
- Podogramm (Fußabdruck): Der Fußabdruck zeigt eine normale kindliche Fußsilhouette.

Nur wenn ein kindlicher Knick-Senkfuß steif oder sehr stark ausgeprägt und mit Beschwerden verbunden ist, ist zur Diagnose zusätzlich eine Röntgenuntersuchung sinnvoll: Mit ihr kann der Arzt andere Ursachen für die Fehlstellung ausschließen. Grundsätzlich macht es ein kindlicher Knick-Senkfuß notwendig, bei der Diagnose die Besonderheiten des wachsenden Skeletts zu berücksichtigen. In Zweifelsfällen oder bei einem schwereren Knick-Senkfuß sind Verlaufskontrollen in regelmäßigen Abständen empfehlenswert, z.B. Pedobarografie.

THERAPIE

Ein kindlicher Knick-Senkfuß macht eine Therapie selten notwendig: In den meisten Fällen bildet sich die Fußfehlstellung bei den Kindern ohne Behandlung von alleine (spontan) zurück, wenn sich das Fußgewölbe mit der Reifung des Skeletts beziehungsweise des Körpers aufrichtet. Außerdem birgt auch ein leicht abgeflachtes Fußgewölbe im Erwachsenenalter keine Probleme oder Risiken.

Damit ein kindlicher Knick-Senkfuß auch ohne Therapie schnell wieder verschwindet oder gar nicht erst entsteht, ist vor allem eins wichtig: Lassen Sie Ihre Kinder viel barfuß laufen! Auch spielerische Fußgymnastik, wie Greifübungen mit den Zehen und Zehenspitzenstand, sind beim Knick-Senkfuß hilfreich.

Erfordert ein kindlicher Knick-Senkfuß wegen Fußschmerzen oder zunehmender Fehlstellung doch eine Therapie, stehen hierbei zwei nicht-operative Maßnahmen

an vorderster Stelle: orthopädische Einlagen für die Schuhe und krankengymnastische Übungen (bzw. Physiotherapie). Bei übergewichtigen (adipösen) Kindern mit Knick-Senkfüßen sind außerdem eine Ernährungsberatung und eine Diät empfehlenswert.

Nur wenn sich ein kindlicher Knick-Senkfuß trotz jahrelanger konservativer Therapie nicht bessert und deutliche Beschwerden (d.h. Laufprobleme durch belastungsabhängige starke Schmerzen am Fuß) bereitet, ist eine Operation ratsam. Zur operativen Behandlung von Knick-Senkfüßen stehen zwei Operationsarten zur Auswahl:

- Die Weichteil-Operation soll den Zug der Muskeln verbessern, die das Fußgewölbe heben.
- Die knöcherne Operation kommt bei schwerem Knick-Senkfuß in Verbindung mit Grunderkrankungen, die das Nervensystem betreffen, infrage.

HILFSMITTELVERSORGUNG

EINLAGEN

Zwei grundsätzliche Unterscheidungen sind bei der Versorgung mit Orthopädischen Einlagen zu beachten:

eine biomechanisch korrigierende, passiv aufrichtende langsohlige Korrekturereinlage oder

eine stimulierende, aktivierende Einlage mit afferenzverstärkender Pelottierung (propriozeptive/sensomotorische Einlagen)

Um eine Fußfehlstellung zu korrigieren und einer weiteren Verschlechterung vorzubeugen, werden so genannte Korrekturereinlagen eingesetzt. Ziel der Behandlung mit diesen Einlagen ist, dass die Fußfehlstellung mit Hilfe gezielter Druckpunkte dauerhaft behoben wird. Korrekturen mit Hilfe von Einlagen sind jedoch nur sinnvoll, solange der Fuß beweglich ist, der Betroffene sich also noch im Wachstum befindet. Aus diesem Grund kommen Korrekturereinlagen nur bei Kindern und Jugendlichen bis zum Ende der Wachstumsphase zum Einsatz. Da der Fuß noch wächst, müssen Korrekturereinlagen regelmäßig erneuert werden, da ansonsten nicht gewährleistet ist, dass die Korrekturpunkte der Einlage immer an der richtigen Stelle liegen.

Ein anderes Konzept als bei Korrekturereinlagen wird mit einem seit einigen Jahren auf dem Markt befindlichen Einlagentyp verfolgt: Während korrigierende Einlagen (Passiveinlagen) vorwiegend stützend auf die knöchernen Strukturen wirken, sollen die sensomotorischen Einlagen (Aktiveinlagen) auch auf Muskeln, Sehnen und Weichteile Einfluss nehmen. Hinter diesem auch als propriozeptive, Afferenz verändernde



Abb. 19: Langsohlige korrigierende Schaleinlage

bzw. neurologische Einlage bekann-ten Konzept steckt die Überzeugung, dass mit Hilfe gezielter Stimulation eine gestörte Bewegungskoordina-tion verbessert werden kann. Die Propriozeption (Eigenwahrnehmung) umfasst die auf körpereigene Reize ansprechenden Sinnesorgane zur Wahrnehmung der Stellung, Bewe-gung und Orientierung des Körpers und seiner Glieder und Gelenke zu-einander. So sollen sensomotorische Einlagen beispielsweise helfen, eine schwache Muskulatur zu stimulieren oder eine hyperaktive Muskulatur zu kontrollieren. Dadurch können Dys-balancen der Muskulatur – und damit auch Beschwerden in Haltung, Stel-lung, Gleichgewicht und Koordination – gezielt behandelt werden.

ZEHENSTEG

Verbessert die Stellungsinformation und räumliche Koordination, Reguliert die Spannung der tiefen Wadenmuskulatur. Diese Tonusregulierung wirkt sich auf den gesamten Haltungs- und Bewegungsapparat aus.

ALTERNATIV ZEHENBALKON

Einsatzgebiet: Sport- und Kinderversorgung sowie zur Tonusreduktion der Primärsupination

MITTELFUSSKOPFPELOTTE

Reduziert den Muskeltonus im Längsgewölbe und in der Abrollung der Zehenbeuger

MITTELFUSSPELOTTE AKTIV

Führt den Fuß zur physiologischen Schrittabwicklung und zum Ausgleich des Spreizfußes. Durch Impulse zu den körpereigenen Regulierungsmechanismen wird die Spannung der hinteren Wadenmuskulatur reduziert und die Fußstellung reguliert. Über die Muskelkette wird die Rücken- und Schultermuskulatur positiv beeinflusst.

ALTERNATIV MITTELFUSSPELOTTE PASSIV

Für die Versorgung ausgeprägter und/oder progredienter Valgus-Fehlstellungen

RÜCKFUSSPELOTTEN

Steuern die Ausrichtung des Rückfußes und des Sprunggelenks über die Schienbein- und seitliche Wadenmuskulatur. Durch Stimulierung des sogenannten muskulären Steigbügels wird die Muskelreaktionszeit und das Verletzungsrisiko im Sprunggelenk reduziert. Über die Fußreflexzonen wird die Beckenmuskulatur angesprochen.

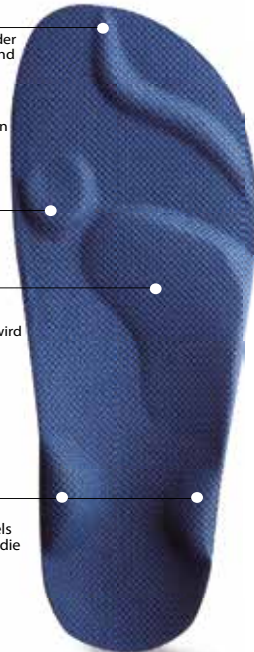

Abb. 20: Erläuterung Pelotten



Abb. 21: propriozeptive/ sensorische Einlage

STABILSCHUH

Unabhängig von der indizierten Einlagenversorgung (Korrektur einlage / propriozeptive Einlage) ist einlagengerechtes Schuhwerk unabdingbar. Als Minimalvorgabe muss der Schuh über eine feste Fersenkappe verfügen und knöchelumschließend oder knöchelübergreifend sein, bevorzugt bei Kindern bis zum Alter von fünf bis sieben Jahren. Bei älteren Kindern ist ein Halbschuh möglich, der jedoch mindestens über eine feste Fersenkappe verfügen und fest am Fuß fixiert werden muss. Andernfalls könnte er nicht sicherstellen, dass Fuß, Schuh und Einlage die erforderliche funktionelle Einheit bilden.

Desweiteren sollte der Schuh über einen weichen Vorfuß mit flexibler Sohle verfügen, in verschiedenen Weiten angeboten werden, leicht sein und einen tiefen Einstieg haben.

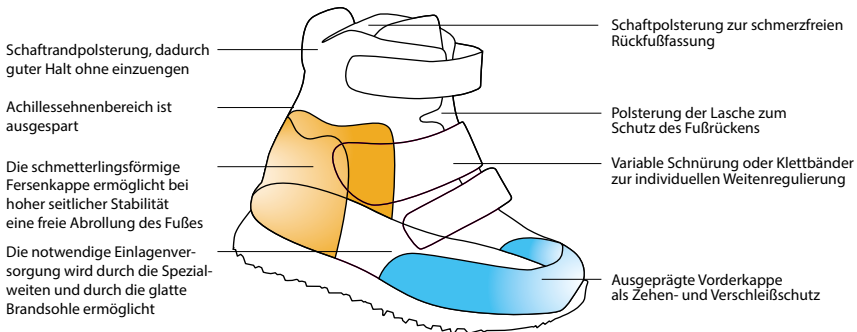


Abb. 22: Aufbau eines Stabilschuhs



Abb. 23: Stabschuh zur Stabilisierung des Sprunggelenks

VERLAUF

Ein kindlicher Knick-Senkfuß zeigt gewöhnlich einen guten Verlauf mit günstiger Prognose – auch ohne Behandlung: In der Regel bereiten kindliche Knick-Senkfüße keine Schmerzen und die Fußfehlstellung korrigiert sich meist von alleine (spontan), bevor die betroffenen Kinder das Schulalter erreichen.

Ein schwerer kindlicher Knick-Senkfuß kann allerdings einen langjährigen Verlauf nehmen. Dann ist es erforderlich, dass die Kinder bis zu drei Jahre lang speziell für den Knickfuß und Senkfuß gefertigte Einlagen tragen.

VORBEUGEN

Ein kindlicher Knick-Senkfuß lässt sich kaum verhindern: Vorbeugen kann man dieser Fußfehlstellung nur bedingt, da sie bei Kindern während der Fußentwicklung anatomisch bedingt auftritt. Wenn man dafür sorgt, dass Kinder viel barfuß laufen – besonders auf Naturboden – sowie gesunde Schuhe tragen (die bequem und nicht zu eng sind), kann man jedoch die natürliche Ausreifung des Skeletts im Kindesalter unterstützen.

5. Beinachsenfehlstellungen: X-Beine und O-Beine

DEFINITION

Bei X-Beinen (Genu valgum) und O-Beinen (Genu varum) handelt es sich um Formabweichungen der Beinachse. Normalerweise ist die Beinachse gerade. Bei X-Beinen sind die Beinachsen verschoben, die Knie stehen zur Mitte, bei O-Beinen zeigen die Knie nach außen

.....

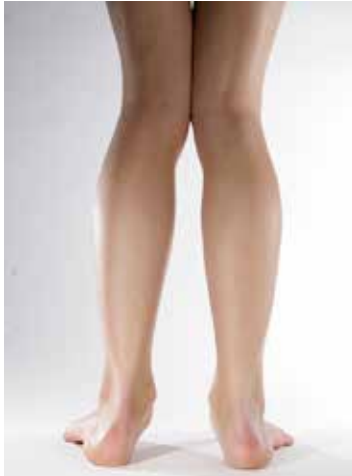

Abb. 24: X-Beine

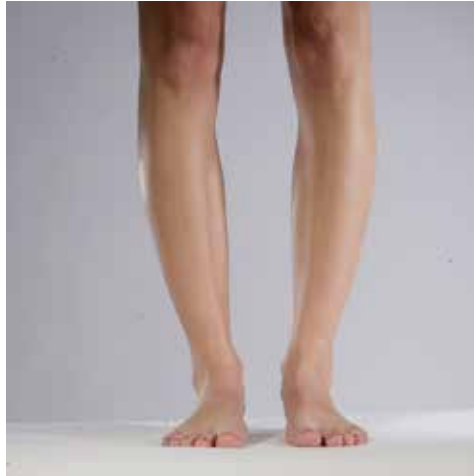

Abb. 25: O-Beine

.....

URSACHEN

X-Beine und O-Beine können angeboren sein. Bis zur Pubertät ist eine leichte X-Bein-Stellung normal. Die Fehlstellungen können aber auch im Laufe des Lebens erworben werden oder als Folge von Erkrankungen auftreten. Ursachen sind insbesondere vorangegangene Knieverletzungen, chronische entzündliche Erkrankungen (z. B. Gelenkrheuma) und Verschleißerscheinungen des Kniegelenks (z. B. durch lang andauernde Fehlbelastungen).

SYMPTOME

Im Rahmen dieser Erkrankungen kommt es zu einem ungleichmäßigen Abrieb von Knorpelgewebe innerhalb des Kniegelenks. Auf diese Weise nähern sich die beiden Gelenkpartner (Oberschenkelknochen und Schienbein) auf der Seite mit dem stärkeren Knorpelabrieb stärker aneinander an, und das Kniegelenk erhält einen „Knick“. Je nachdem, ob dieser Knick an der seitlichen oder der mittigen Seite des Kniegelenks entsteht, resultiert eine X- oder O-Bein-Fehlstellung.

Mögliche Folgen von X-Beinen und O-Beinen sind Schmerzen im Bereich des Kniegelenks, welche auf die fehlerhafte Belastung zurückzuführen sind. Auch werden Verschleißerscheinungen des Kniegelenks verstärkt.

DIAGNOSE

X- und O-Beine sind bei einer ärztlichen Untersuchung gut zu erkennen. Zur genauen Beurteilung der Stellung der gelenkbildenden Knochen ist eine Röntgenaufnahme hilfreich. Darauf ist zudem gut zu erkennen, wie stark sich der Spalt zwischen den gelenkbildenden Knochen durch den Knorpelabrieb bereits verschmälert hat.

THERAPIE

Die Therapie bei X-Beinen und O-Beinen richtet sich nach der Ursache. Im Kindesalter sind Einlagen, die an der entsprechenden Seite erhöht sind, oft ausreichen. Im Falle der X-Beine werden die Innenseiten der Sohlen verstärkt, so dass der Knickfuß ausgeglichen werden kann. Die Belastung im Kniegelenk wird nach lateral (außen) verschoben. Handelt es sich um O-Beine können Erhöhungen der Fußaußenränder zu einer Begradigung der Beine führen.

Im Erwachsenenalter kann, vor allem bei ausgeprägten Beschwerden oder deutlichem Voranschreiten der Fehlstellung, eine Korrekturoperation sinnvoll sein. Diese Operation nennt sich Osteotomie. Dabei wird aus der dem Knick gegenüber liegenden Seite des Oberschenkelknochens oder des Schienbeins ein Knochenstück in Form eines Keils entnommen. Über der entstandenen Lücke wird der Knochen dann wieder „zusammengeklappt“, was zu einer Korrektur der Beinachse führt.

An die Operation schließt sich eine Rehabilitationsphase an. Dabei steht insbesondere eine intensive krankengymnastische Behandlung im Vordergrund. Die Krankengymnastik dient der Kräftigung der Muskulatur, um das Kniegelenk in seiner neuen Stellung gut stabilisieren zu können.

6. Habituelle Zehenspitzen-gang

DEFINITION

Der habituelle (gewohnheitsmäßige) oder idiopathische (unbekannte Ursache) Zehenspitzen-gang ist eine Abweichung vom physiologischen Gang, die bei 15 Prozent aller Kinder über einen Zeitraum von drei Monaten intermittierend auftreten kann. Dabei laufen die Kinder nicht permanent auf Zehenspitzen, sondern wechseln situationsabhängig, beispielsweise bei Müdigkeit und Aufregung, zwischen dem Vorfuß- und plantigraden (auf den Fußsohlen) Gang. Besteht der Zehenspitzen-gang mehr als drei Monate, wird er als persistierend bezeichnet.

Je nach Ausprägung können Folgeerkrankungen wie Fußdeformitäten, irreversible Verkürzungen des M. triceps surae (Musculus gastrocnemius) und M. soleus (dreiköpfiger Wadenmuskel) oder Wirbelsäulenschäden auftreten.

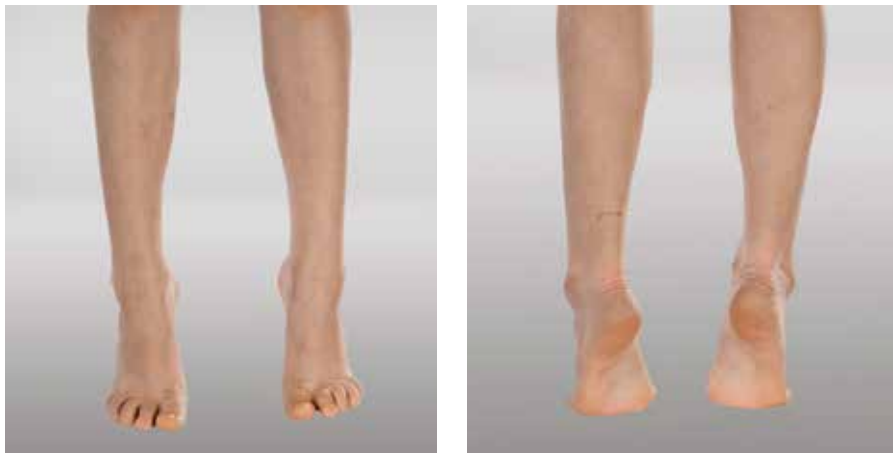

Abb. 26 und 27: Habituelle Zehenspitzen-gang

URSACHE

Der Zehenspitzenengang kann eine Variante des physiologischen Gangbildes darstellen. Es kann sich aber auch um eine Ganganomalie handeln, die eine schwerwiegende neurologische Erkrankung zur Ursache hat.

Der habituelle Zehenspitzenengang ist immer eine sogenannte Ausschlussdiagnose. Das heißt, zuvor muss eine mögliche zerebrale oder neuromuskuläre Störung ausgeschlossen werden. Eine genaue Diagnostik ist deshalb notwendig, um solche Ursachen zu sichern und eine adäquate Therapie in die Wege zu leiten.

Häufige Differenzialdiagnosen des klinischen Zehenspitzenenganges sind schwere psychiatrische Störungen, zerebrale Erkrankungen, orthopädische Ursachen, neuromuskuläre und neurodegenerative Erkrankungen. Liegen solche Krankheiten vor, müssen Therapie und Prognose des Zehenspitzenenganges entsprechend angepasst werden.

DIAGNOSE

Je nach Ausprägung können Folgeerkrankungen wie Fußdeformitäten, irreversible Verkürzungen des M. triceps surae oder Wirbelsäulenschäden auftreten. Um dies zu vermeiden, ist eine frühzeitige und adäquate Therapie von großer Bedeutung.

Handelt es sich um einen intermittierenden Zehenspitzenengang, also um ein fallweise auftretendes Durchgangsstadium, ist zunächst eine abklärende, fachärztliche Begutachtung erforderlich.

Eine (beginnende) strukturelle Veränderung an Achillessehne, Wadenmuskulatur oder Sprunggelenk ist vorab auszuschließen.

Bei Kindern, die ausschließlich oder dauerhaft auf Zehenspitzen gehen, ist eine Entwicklungsdiagnostik durchzuführen. Dabei erfolgt die Klassifikation bzw. die Typenzuordnung des habituellen Zehenspitzenenganges anhand spezifischer Merkmale und ermöglicht die genaue Diagnosestellung, Prognose und somit die individuell dem Patienten angepasste Therapieform.

	Typ I	Typ II	Typ III
Stand auf gesamter Fläche	nur anfangs möglich	anfangs möglich, später nur unter Außenrotation der Hüfte	möglich
Gangbild	Vorfußgang und Tittelgang	Vorfußgang und stampfender Gang, später wippend	Normalgang und Vorfußgang
Seitendifferenz	keine	vorhanden	keine

Tab.: Auffälligkeiten der Diagnostik nach Typeneinteilung

In der Diagnostik hat sich eine Unterteilung in drei Typen des habituellen ZSG bewährt.

Typ I tritt zu 36 Prozent auf und beschreibt den ZSG aufgrund einer angeborenen Muskelverkürzung. Besondere Merkmale dieses Typs sind eine starke Faltenbildung über der Achillessehne und eine konusartig verjüngte Ferse.

Typ II tritt zu 52 Prozent auf und schildert den ZSG mit familiärer Häufung. Dabei läuft mindestens ein Mitglied der näheren Familie auf dem Vorfuß. Die spezifischen Merkmale sind das V-Zeichen an der Achillessehne, das meist auch bei einem Elternteil vorhanden ist, und ein mediales Wadenpolster.

Bei ZSG Typ III, der zu 12 Prozent auftritt, zeigen die Patienten einen physiologischen Abrollvorgang auf dem ganzen Fuß. Bei Typ IIIa sind zusätzlich Verhaltensstörungen oder Tics charakteristisch, Typ IIIb zeigt keine abnormen Verhaltensmuster.

THERAPIE

Die adäquate Therapie des habituellen Zehenspitzengängers nimmt wie die Diagnostik eine wichtige Rolle im Genesungsprozess des Patienten ein. Die Kinder gelten als geheilt oder austerapiert, wenn in 70 Prozent der Zeit ein plantigrader Gang sichtbar ist.

Die Therapieform soll individuell gestaltet werden, da das Alter des Kindes, die Ausprägung des Zehenspitzenganges und die Akzeptanz der Behandlung eine wichtige Rolle spielen. Der Typ I spricht gut auf Physiotherapie, bestehend aus passiver Dehnung des M. triceps surae und Pyramideneinlagen an. Bleiben diese Therapiemaßnahmen erfolglos, wird das Behandlungsspektrum um Nachtschienen erweitert.

In therapieresistenten Fällen kann zusätzlich die Injektion von Botulinumtoxin in den Musculus gastrocnemius angezeigt sein. In den Fällen, bei denen diese Therapiemaßnahmen nicht anschlagen, ist eine operative Verlängerung der Achillessehne indiziert. Der Typ II kann mit Pyramideneinlagen behandelt werden, die einen nur noch situativen Zehenspitzengang bewirken können.

Die jeweilige Therapiedauer, die abhängig vom Alter des Zehenspitzengängers und vom Schweregrad der Gangstörung ist, kann von sechs Monaten bis zwei Jahre reichen. Bestehen vor Therapiebeginn zusätzliche Probleme wie eine Bewegungseinschränkung des oberen Sprunggelenkes oder eine Hyperlordose der Lendenwirbelsäule, sollten zusätzlich Physiotherapie, Nachtschienen und Botulinumtoxin verabreicht werden. Bei Typ IIIa ist Ergotherapie die Behandlung der Wahl und bei Typ IIIb sollte vorerst abgewartet werden; persistiert der Vorfußgang, ist Physiotherapie indiziert.

Je nach wachstumsbedingter Befundänderung sind bei Auftreten struktureller Verkürzungen der Muskulatur operative Eingriffe indiziert. Dabei muss eine Überkorrektur vermieden werden, weshalb die intramuskulären Verlängerungsverfahren der z-förmigen Achillessehnenverlängerung vorzuziehen sind.

HABITUELLER ZEHENSPIITZGANG

Jede Pyramideneinlage wird individuell zum Patientenfuß passend angefertigt. An der dem Fuß zugewandten Seite bestehen die Einlagen aus hautverträglichem, belastbarem Material und werden deshalb auch von Kindern sehr gut akzeptiert. In die Einlage sind Stützelemente am Fersenbein für die Stellung des Rückfußes sowie am Vorfuß eingearbeitet. Dieser wird beim Zehenspitzenengang belastet. Die Vorfußstützelemente weisen unterschiedliche Höhen auf und werden exakt nach Stellung der Knochen und Gelenke positioniert. Am Vorfuß sind die Stützelemente pyramidenartig angeordnet, was zum Namen der Einlagen führte. Sie bestehen aus nachgebendem Material, das jedoch sogar nach langer Belastung seine Form beibehält.

Der Hauptwirkungsbereich der Pyramideneinlagen liegt am Vorfuß, der beim Zehenspitzenengang extrem belastet wird. Einerseits wirken die Einlagen passiv, da der Fuß durch eine individuelle Stützhöhe der Stützelemente in eine Normalstellung gebracht wird. Gleichzeitig wirken sie auch aktiv, da sie den Aufbau des Fußes ändern, indem Muskeln und Bänder durch passive Stützwirkung ebenfalls in Normalstellung gezwungen werden. Durch ein Stützelement am Fersenbein wirken die Einlagen auf die Stellung des Rückfußes und üben dadurch Einfluss auf die plantare Torsion aus. In ihrer Handhabung sind die Pyramideneinlagen einfach. Sie verfügen über Stützelemente, die sich durch lösbares Fixieren in einem Schuh befestigen lassen und dadurch exakt auf die zuvor vom Therapeuten festgelegten Unterstützungspunkte einwirken können.



Abb. 28: Schuhzurichtung mit Negativabsatz zur Dehnung der verkürzten Wadenmuskulatur

7. Infantile Cerebralparese / Zerebrale Bewegungsstö- rungen

DEFINITION

Die infantile Cerebralparese (ICP) ist eine bei Kindern auftretende Störung der Bewegung und der Körperhaltung. Sie wurde von dem englischen Orthopäden William John Little im 19. Jahrhundert beschrieben – Ärzte bezeichnen sie daher auch als „Morbus Little“.

Bei der infantilen Cerebralparese handelt es sich um den Endzustand einer frühkindlichen Hirnschädigung. Die Hirnentwicklungsstörung kann unterschiedlichste Ursachen haben und vor, während und nach der Geburt auftreten. Typische Ursachen sind:

- Sauerstoffmangel
- Nabelschnurkomplikationen
- Infektionen
- Hirnblutungen
- Unfälle

Charakteristisch für die infantile Cerebralparese sind verschiedene Bewegungs- und Haltungstörungen, die durch Veränderungen der Muskelspannung (Tonus) und -stärke sowie durch eine fehlerhafte Koordination der Bewegungsabläufe gekennzeichnet sind.

Die infantile Cerebralparese kommt insgesamt selten vor – etwa zwei bis drei von 1.000 Lebendgeborenen sind betroffen. Besonders häufig tritt die infantile Cerebralparese bei Frühgeborenen auf.

URSACHEN

Die infantile Cerebralparese kann infolge verschiedener Ursachen entstehen, die zu verschiedenen Zeitpunkten der Schwangerschaft, während oder kurz nach der Geburt auftreten. Allerdings sind bei einer infantilen Cerebralparese die genauen Ursachen nicht immer direkt nachweisbar.

1. Pränatal, also vor der Geburt:

- Sauerstoffunterversorgung (Hypoxie)
- Vergiftungen (Intoxikationen) durch Medikamente, Alkohol, Kohlenmonoxid
- Stoffwechselstörungen
- Infektionskrankheiten der Mutter (Röteln, Toxoplasmose)
- verminderte Leistung des Mutterkuchens (Plazentainsuffizienz)
- genetische Störungen
- Blutgruppenunverträglichkeit (Rhesusunverträglichkeit)

2. Perinatal, also während der Geburt:

- Risikogeburten (Frühgeborene) mit Sauerstoffmangel
- geburtstraumatische Schäden (Hirnblutungen)
- Nabelschnurverlegung
- Ablösung des Mutterkuchens (Plazenta)

3. Postnatal, also nach der Geburt:

- Gefäßverschlüsse (Thrombose, Embolie) als Folge von Infektionen des Neugeborenen
- Infektionskrankheiten (Hirnhautentzündung)
- Schädel-Hirntrauma

Die Hirnschädigung hemmt die Entwicklung der Willkürmotorik – also Bewegungen, die der Mensch willentlich beeinflussen kann (z.B. Laufen, Anfassen, etc.) – und verursacht letztendlich das Erscheinungsbild der infantilen Cerebralparese. Je nach Umfang der motorischen Defizite unterscheidet man die Hemiparese (ein Arm und ein Bein derselben Körperseite betroffen), die Diparese (beide Beine betroffen) und die Tetraparese (beide Arme und beide Beine betroffen). Nach der neuen Nomenklatur unterscheidet man heute nur den Schädigungsort: auf einer Hirnhemisphäre (= unilaterale Cerebralparese) oder auf beiden Hemisphären (= bilaterale Cerebralparese).

SYMPTOME

Bei der infantilen Cerebralparese (ICP) treten als Symptome verschiedene Formen von Bewegungs- und Haltungsstörungen auf. Die mit einer infantilen Cerebralparese verbundenen Symptome variieren, je nachdem welche Bereiche des Gehirns geschädigt sind. Die Hirnschädigungen verändern zum Beispiel die Muskelspannung. Bei infantiler Cerebralparese treten außerdem Symptome auf, wie:

-
- abnorme Reflexe
 - unwillkürliche Bewegungsabläufe (sog. Dyskinesien)
 - Koordinationsstörungen

Häufig treten bei Kindern mit infantiler Cerebralparese zusätzlich Krampfanfälle (Epilepsie) auf oder sie zeigen auch Einschränkungen der kognitiven und intellektuellen Fähigkeiten (Lernbehinderungen). Auch Seh- und Wahrnehmungsstörungen sind bei der infantilen Cerebralparese häufige Symptome.

Mediziner fassen die Störungen, welche die infantile Cerebralparese hervorrufen können, zu verschiedenen Syndromen (also Symptom-Komplexen) zusammen:

- spastische Syndrome
- Hypotonie-Syndrome
- dyskinetische Syndrome
- kongenitale Ataxie-Syndrome

Die verschiedenen Bewegungsstörungen können außerdem zu Spätfolgen bei der infantilen Cerebralparese führen – zum Beispiel folgende Symptome:

- Veränderungen an Muskeln, Knochen, Gelenken
- Verkürzung der Gliedmaßen
- Verformungen der Knochen und Gelenke

Besonders häufig ist ein Spitzfuß, der entsteht, weil die Achillessehne stark verkürzt ist. Auch Hüftfehlstellungen (Hüftdysplasien bis hin zur Hüftluxation) und eine verkrümmte Wirbelsäule (Skoliose) kommen bei Kindern mit infantiler Cerebralparese häufig vor.

SPASTISCHE SYNDROME

Spastische Syndrome sind die häufigsten Folgen einer infantilen Cerebralparese. Bei Betroffenen sind die Muskeln stark gespannt und verkrampfen leicht. Dadurch können Lähmungen der betroffenen Muskulatur auftreten. Durch die Muskellähmung versteifen sich außerdem oft die Gelenke. Je nach Ausdehnung unterscheiden Mediziner folgende Formen von spastischen Syndromen:

- spastische Hemiparese-Syndrome
Es treten einseitige Lähmungen auf, die an den Armen und Beinen oft unterschiedlich stark ausgeprägt sind. Zum Teil kommt es zu unwillkürlichen Bewegungen (Dyskinesien).

INFANTILE CEREBRALPARESE / ZEREBRALE BEWEGUNGSSTÖRUNGEN

- spastische Diparese-Syndrome
Beide Körperhälften zeigen Lähmungserscheinungen. Die Beine und Füße sind dabei stärker betroffen.
- spastische Tetraparese-Syndrome
Die Lähmungserscheinungen betreffen beide Körperhälften und sind an den Armen ebenso stark oder stärker als an den Beinen. Die Kinder sind oft schwer geistig behindert und können nicht oder schlecht sprechen. Außerdem treten häufig auch Krampfanfälle (Epilepsie) und Schluckstörungen auf.

HYPOTONIE-SYNDROM

Treten infolge der infantilen Cerebralparese Hypotonie-Syndrome auf, zeigen sich diese durch eine verminderte Muskelspannung. Die Gelenke überstrecken sich leicht, die Eigenreflexe der Muskeln sind dagegen normal oder gesteigert. Die betroffenen Kinder sind häufig psychomental betroffen. Teilweise treten epileptische Anfälle auf und es kommt zu Hypotonie-Syndromen. Die Kleinhirnschädigung führt zu einer Ataxie mit fehlender Kontrolle der muskulären Feinabstimmung bis hin zum Haltungsverlust.

DYSKINETISCH SYNDROME

Dyskinetische Syndrome machen sich dadurch bemerkbar, dass die Muskelspannung sich verändert – eine gesteigerte und verminderte Muskelspannung wechseln sich ab (Athetose). Dadurch können schwere spastische Lähmungen aller vier Gliedmaßen auftreten. Die motorischen Fähigkeiten der Betroffenen bleiben auf dem Niveau von Kleinkindern. Die Hände und Füße sind oft in sich verdreht verkrampft. Zum Teil treten krampfartige, unkontrollierte Bewegungen auf (sog. Athetosen oder Choroathetosen). Bei diesen Bewegungsstörungen wechselt der Muskelspannungszustand (tonus) zwischen „Himmelhoch jauchzend – zu Tode betrübt“, also von sehr fest und völlig locker. Diese Wechsel erfolgen häufig in rascher Folge. Die Betroffenen sind nicht in der Lage, eine bestimmte Körperhaltung einzunehmen oder zu bewahren (fehlende Kontrolle).

KONGENITALE ATAXIE-SYNDROME

Durch angeborene Schädigungen des Kleinhirns treten bei den sogenannten kongenitalen Ataxie-Syndromen vor allem Bewegungsstörungen (Ataxie) auf. Die Kinder können ihre Bewegungen nicht kontrollieren und beabsichtigte Bewegungen nicht koordinieren. Bei willkürlichen Bewegungsabläufen zittern Betroffene (sog. Intentionstremor). Die motorischen Fähigkeiten entwickeln sich verzögert. Durch eine verminderte Muskelspannung können ebenfalls beidseitige Lähmungen auftreten. Außerdem kommt es manchmal zu Gleichgewichtsstörungen.

DIAGNOSE

Besteht der Verdacht auf eine infantile Cerebralparese, klärt der Arzt zur Diagnose zunächst, ob die Bewegungs- und Haltungsstörung Folge einer überstandenen Erkrankung sind, oder ob es sich um einen fortschreitenden Prozess – zum Beispiel einen Tumor, eine Entzündung oder um eine Stoffwechselerkrankung – handelt.

Ziel der Untersuchung ist es, den Entwicklungszustand des Kindes zu beschreiben. Hierzu können Fragebögen, aber auch eine ausführliche Beobachtung und Untersuchung der motorischen Fähigkeiten des Kindes – auch im Rahmen der Vorsorgeuntersuchungen für Kinder – dienen.

Im Verlauf eines ausführlichen Gesprächs ermittelt der Arzt Risikofaktoren, Schwangerschafts- und Geburtsverlauf sowie etwaige Erkrankungen der Mutter. Während des Gesprächs beobachtet der Arzt das Verhalten des Kindes. Teilnahmslosigkeit (Apathie), fehlende Kontaktaufnahme, Unruhe sowie Berichte über Fütterungsprobleme (Trinkschwäche, Schluckstörung) und abnormes Schreien können auf eine Hirnschädigung hindeuten. Bestehen außerdem

- Störungen der Sprache und der Sprachentwicklung,
- Schielen und
- treten Krampfanfälle auf,

erhöht sich die Wahrscheinlichkeit einer infantilen Cerebralparese.

Bei der körperlichen Untersuchung des Kindes achtet der Arzt auf:

- Bewegungsarmut
- Schläffheit
- Steifheit
- Einnehmen einer asymmetrischen Haltung
- Streck- oder Überkreuzungstendenz der Extremitäten
- Spitzfußstellung

Weitere Untersuchungen wie eine Magnetresonanztomographie (MRT), Entnahme von Rückenmarksflüssigkeit (Liquorpunktion), Blut- und Urinalysen sind manchmal nötig, um bei der infantilen Cerebralparese die Diagnose zu untermauern.

THERAPIE

Bei der Behandlung der infantilen Cerebralparese steht eine multidisziplinäre Therapie aus unterschiedlichen medizinischen und therapeutischen Bereichen im Mittelpunkt. Grundsätzlich sollte diese so früh wie möglich im Verlauf der Erkrankung beginnen. Eine kausale – also die infantile Cerebralparese heilende – Therapie ist nicht möglich. Von besonderer Bedeutung ist der sogenannte Rehabilitationsplan, in dem alle Therapieformen dargestellt und die zu erreichenden Therapieziele festgelegt werden.

INFANTILE CEREBRALPARESE / ZEREBRALE BEWEGUNGSSTÖRUNGEN

Im Vordergrund der Behandlung der infantilen Cerebralparese steht die Frühförderung der Kinder (z.B. durch Physiotherapie, Ergotherapie und Logopädie) und ihre Eingliederung in das normale gesellschaftliche Leben. Zusätzlich helfen spezielle Medikamente (z.B. Benzodiazepine) und orthopädische (z.B. spezielle Schienen, Gipsverbände) sowie augen- und ohrenärztliche Maßnahmen, Beschwerden zu lindern und die Selbstständigkeit zu fördern. Eine Operation ist in der Regel dann erst nötig, wenn motorische Funktionen gefährdet sind, motorische Defizite gemildert werden können oder wenn ausgeprägte strukturelle Veränderungen am Bewegungsapparat (z.B. Kontrakturen) eingetreten sind, die die Geh-, Steh- oder Sitzfähigkeit beeinträchtigen. Auch zum Erhalt der Pflegefähigkeit sind operative Eingriffe gelegentlich notwendig. Vor allem präpubertär oder im pubertären Wachstumsschub können sich die muskulären Ungleichgewichte verstärken und die Befunde deutlich verschlechtern.

KONSERVATIVE THERAPIE

Die konservative Therapie der infantilen Cerebralparese umfasst ein großes Spektrum der Rehabilitationsmedizin. Sie sollte möglichst schnell nach der Diagnose beginnen.

PHYSIOTHERAPIE

Krankengymnastik kann einer Verkürzung der Muskeln und Sehnen vorbeugen und die Beweglichkeit verbessern. Damit die Übungen täglich durchgeführt werden können, bezieht der Therapeut die Eltern in die Behandlung mit ein. Verschiedene Methoden stehen dafür zur Verfügung. Meist erfolgt die Krankengymnastik auf Grundlage der Methode nach Bobath oder nach Vojta:

- Methode nach Bobath: Behandlung, bei welcher der Therapeut mit speziellen Übungen fehlerhafte Verhaltensmuster hemmt und normale Bewegungsmuster fördert. Das Kind erhält ein besseres Gleichgewicht und kann sich leichter aufrichten.
- Methode nach Vojta: Behandlung, die von einer automatischen Steuerung der Körperlage durch bestimmte Reflexe ausgeht. Diese Reflexe lassen sich therapeutisch auslösen. Dadurch erhält der Körper neue Anreize, um sich aufzurichten.

ERGOTHERAPIE

Bei der Ergotherapie leitet der Therapeut das Kind zur Selbsthilfe an und unterstützt es in der Wahl und Beschaffung geeigneter Arbeits- und Schreibhilfen. Außerdem hilft diese Therapie, die Funktion der Hände zu schulen. Ein wesentlicher Bestandteil der Ergotherapie ist auch die Austestung, Auswahl und Gebrauch von rehathechnischen Hilfsmitteln. Insgesamt ist dies ein multidisziplinärer Prozess, an dem die Eltern, die

Physiotherapeuten, die Reha- und Orthopädietechniker und der verordnende Arzt mit einbezogen werden müssen.

LOGOPÄDIE

Die Logopädie trainiert die Mund- und Schluckbewegungen und hilft dadurch, die Sprache und die Essfähigkeit zu verbessern.

MEDIKAMENTÖSE THERAPIE

Um die Lähmungserscheinungen bei der infantilen Cerebralparese zu behandeln, setzt der Arzt Antispastika (z.B. Benzodiazepine) oder Neuroleptika ein. In stark verkrampte Muskeln kann er gegebenenfalls Botulinumtoxin A spritzen. Während Medikamente zentral wirken und nicht selten auch die Aufmerksamkeit des Patienten beeinflussen können (Sedierung), löst der lokale Einsatz von Botulinumtoxin ein lokales Problem (bestimmte Muskeln werden selektiv im Tonus gesenkt).

HILFSMITTELVERSORGUNG

Die Orthopädietechnik stellt spezielle Funktionsschienen, Steh-, Geh-, Sitz- und Greifhilfen bereit. Diese Hilfsmittel unterstützen die Beweglichkeit von Kindern mit infantiler Cerebralparese und können Muskelverkürzungen und Gelenkschäden vorbeugen.

Die adäquate Hilfsmittelversorgung stellt aufgrund der Komplexität eines ganzheitlichen Versorgungskonzeptes und die unterschiedliche Symptomausprägung innerhalb einer Person eine anspruchsvolle Herausforderung dar. Entscheidend für das Gelingen einer Hilfsmittelversorgung ist der exakte Gipsabdruck. Maßgeblich sollte sein, Bewegungsfreiraum zu ermöglichen, ohne einen Korrekturverlust hinnehmen zu müssen. "Mobilität um jeden Preis" ist bei der Versorgung von Patienten mit zerebraler Bewegungsstörung ebenso zu vermeiden wie "Korrektur um jeden Preis". Beides ist in der Regel nicht zielführend und führt zu einer vermeidbaren Unter- bzw. Überversorgung.

Versorgungen, die die Fehlstellung lediglich konservieren, sollten vermieden werden, wenn eine Korrekturmöglichkeit besteht. Auch neue Erfahrungen in der Anwendung von propriozeptiven Elementen, die zu einer reizverstärkenden Stimulation führen sollen, können neben den starren Korrekturmöglichkeiten die statomotorischen Möglichkeiten des zentralmotorisch gestörten Patienten positiv beeinflussen.

Konfektionierte Standardversorgungen können in aller Regel nur selten angewendet werden, da sie der vielfältigen Symptomatik und damit verbunden den unterschiedlichsten anatomischen Ausprägungen nicht entsprechen. Es muss eine Versorgung realisiert werden, die an die motorischen Möglichkeiten und anatomischen Bedingungen des Patienten angepasst ist. Dabei muss auch berücksichtigt werden, dass

INFANTILE CEREBRALPARESE / ZEREBRALE BEWEGUNGSSTÖRUNGEN

oftmals die Befunde insbesondere bei Kindern sehr dynamisch sind und die jeweilige Versorgung entsprechend des Wachstums und der veränderten Funktion angepasst werden muss.

Der Erfolg des jeweiligen Versorgungskonzeptes ist abhängig von der Mitwirkung aller Fachdisziplinen, etwa von der Einbindung der Physiotherapie und begleitender Therapeutika. Unbedingt einbezogen werden müssen die Eltern. Sie sind die entscheidenden "Co-Therapeuten," ohne die das angestrebte Therapieziel nicht erreicht werden kann. Dabei muss das Ziel funktionsverbessernd, alltagstauglich und realistisch sein.

EINLAGEN UND STABILSCHUHE

Eine Einlagenversorgung ist dann erforderlich, wenn tonusbedingt eine Fußfehlstellung schwieriger aufzurichten ist, die Aufrichtung jedoch sowohl unter Belastung als auch im unbelasteten Zustand gelingt. Die Einlagen sind stets langsohlig und müssen deutlich schalenförmig ausmodelliert sein. Medial muss eine Abstützung gewährleistet sein. Je nach Vorfußstellung ist eine leicht pronierende oder supinierende Korrektur zusätzlich möglich.

Eine Alternative zu einer rein passiven Korrektur einlage ist je nach Tonusverhältnissen auch die propriozeptive (afferenzverstärkende) Einlage, die durch eine entsprechende Pelottierung zu einer Aktivierung der Muskulatur und damit zu einer Aufrichtung und Korrektur des Fußes führen soll.

Unabhängig von der indizierten Einlagenversorgung (Korrektur einlage / propriozeptive Einlage) ist einlagengerechtes Schuhwerk unabdingbar. Der Schuh muss über

eine feste Fersenkappe verfügen und knöchelumschließend oder knöchelübergreifend sein, insbesondere bei jüngeren Kindern. Bei älteren Kindern ist ein Halbschuh möglich, der aber mindestens über eine Fersenkappe verfügen und fest am Fuß fixiert werden muss, damit Fuß, Schuh und Einlage eine funktionelle Einlage bilden. Des Weiteren sollte der Schuh über einen weichen Vorfuß mit flexibler Sohle verfügen.



Abb. 29: Stabilschuh zur Führung und Unterstützung des Sprunggelenks



INNENSCHUH UND KORREKTURSCHUH

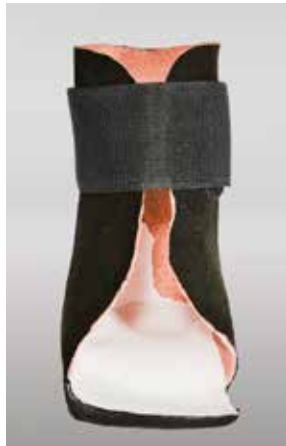

Abb. 30: Innenschuh

Der Innenschuh kommt dann zum Einsatz, wenn initiale Strukturveränderungen am Fuß vorliegen oder aber die Tonusverhältnisse so verändert sind, dass nur mit größerer Kraft die Korrekturstellung des Fußes sichergestellt werden kann. Ein Inneschuh wird nach Gipsabdruck und Leisten gefertigt. Er ist in Verbindung mit Konfektionsschuhen und in der Sommerzeit mit Konfektionssandalen zu nutzen. Ganz allgemein muss jedoch beim Einsatz von Konfektionsschuhen darauf geachtet werden, dass dabei die Sohle breitbasig gestaltet, im Vorfuß flexibel und der Sohlenrand scharfandig begrenzt ist, um so für eine größere Basis zu sorgen, auf der die Kinder ihren Körperschwerpunkt ausbalancieren können. Mehr Sicherheit führt zu weniger Spastik (Tonus), weniger Tonus zu mehr Mobilität und Kontrolle.

UNTERSCHENKELORTHESE

Hier unterscheidet man passive Orthesen (z. B. Nachtlagerungsorthesen) zur Wachstumslenkung und aktive, dynamische Orthesen, die in der Regel während des Tages genutzt werden. Sie können über Gelenke oder Carbonfedern verfügen, um die Gelenkbeweglichkeit zu ermöglichen. Auch sogenannte Quengelorthesen können eingesetzt werden, die über einen dynamischen Zug oder über eine dynamische Krafteinheit im Orthesengelenk für eine kontinuierliche Dehnung der zur Verkürzung neigenden Muskulatur sorgen (Kontrakturbehandlung und -prophylaxe).



Abb. 31: Orthese

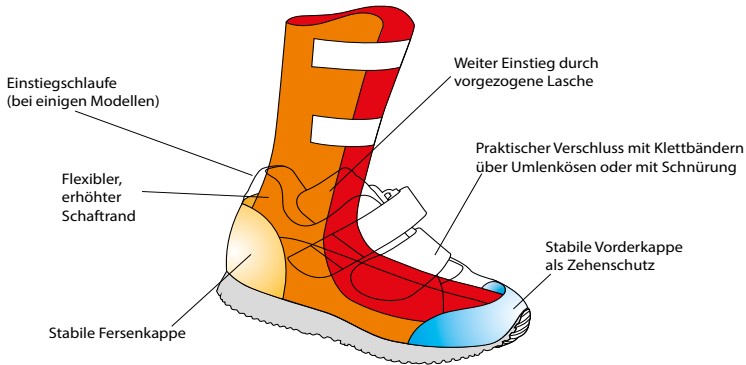


Abb. 32: Aufbau eines Orthesenschuhs



Abb. 33: Orthesenschuh

MAßSCHUH

Der deutlich knöchelübergreifende hochschäftige Maßschuh ist eine Alternative zu einer Unterschenkelorthosenversorgung. Mit Hilfe der in der Schuhtechnik eingesetzten Materialien kann eine druckumverteilende Bettung erfolgen. Sie ermöglichen Punktentlastungen. Je nach Schafthöhe kann individuell auf die Tonusverhältnisse der Spastivität eingewirkt werden.



Abb. 34: Maßschuh

OPERATIVE THERAPIE

Im Verlauf der infantilen Cerebralparese ist es manchmal nötig, verkürzte Sehnen oder verformte Gelenke operativ zu behandeln, zum Beispiel bei starken Fehlstellungen der Gelenke, stark verkürzten Sehnen oder einer heftigen Wirbelsäulenverkrümmung (Skoliose).

VERLAUF

Grundsätzlich hängt bei der infantilen Cerebralparese der Verlauf vom Zeitpunkt und Ort der Schädigung ab. Je früher die Schädigung in der Schwangerschaft auftritt, umso schwerwiegender sind die Folgen.

Zwar kann man die infantile Cerebralparese nicht ursächlich heilen, durch geeignete Therapiemaßnahmen kann sich ihre Ausprägung jedoch wirksam abschwächen.

VORBEUGEN

Eltern können einer infantilen Cerebralparese nicht generell vorbeugen. Eine regelmäßige Schwangerschaftsvorsorge hilft, Risiken wie eine Unterversorgung des Ungeborenen frühzeitig zu erkennen und wenn möglich zu behandeln. Eine frühzeitige Therapie kann außerdem schweren Verläufen der infantilen Cerebralparese vorbeugen.

8. Verordnungshinweis Schuh- und Einlagen- versorgung

Orthopädische Einlagen und Orthesen sowie orthopädische Schutz-, Therapie- und Maßschuhe gehören zu den therapeutischen Hilfsmitteln und sind damit zu Lasten der gesetzlichen Krankenkassen verordnungsfähig (§ 33 SGB V). Stationär oder ambulant tätige Ärzte mit Kassenzulassung können sie bei Vorliegen der entsprechenden Indikation verordnen.

Die Verordnung von Hilfsmitteln belastet das Arznei- und Heilmittelbudget nicht, sofern sie immer auf einem separaten Rezept verordnet werden.

Dabei muss das Feld Nummer 7 (Hilfsmittel) mit der Ziffer „7“ markiert sein.

Das Rezept muss folgende Angaben enthalten:

- Genaue Indikation / Diagnose (ICD-10-Code)
- Anzahl
- Produkt(art) oder Hilfsmittelnummer
- Fertigung „nach Maß“ oder „nach Formabdruck“

Orthopädische Einlagen sind in der Produktgruppe 08 „Einlagen“ des Hilfsmittelverzeichnisses des GKV-SV (Spitzenverband der Gesetzlichen Krankenversicherungen) gelistet, diabetesadaptierte Fußbettungen, Schutz-, Therapie- und Maßschuhe in der Produktgruppe 31 „Schuhe“. Der Arzt ist gehalten, auf dem Rezept eine Produktart (7-Steller des Hilfsmittelverzeichnisses) zu benennen. Die Auswahl des konkreten Einzelproduktes erfolgt dann beim Leistungserbringer.

Die Hilfsmittelrichtlinien sehen aber auch vor, dass der Arzt im Rahmen seiner Therapiefreiheit und -hoheit entscheiden kann, dass ein spezielles Hilfsmittel erforderlich ist. In diesem Fall kann er eine spezifische Einzelproduktverordnung durchführen. Um die Eindeutigkeit der Einzelproduktverordnung zu gewährleisten, sollte diese auf dem Rezept begründet sowie die zehnstellige Positionsnummer im Hilfsmittelverzeichnis und der Produktname angegeben werden. Ein Grund für eine Einzelproduktverordnung kann beispielsweise sein, dass nur ein bestimmtes Produkt die für die Behandlung medizinische notwendigen funktionalen Eigenschaften besitzt oder dass

der Arzt bei einer spezifischen Indikation mit einem speziellen Produkt die besten Erfahrungen gemacht hat. Weichen Leistungserbringer oder Krankenkasse von einer ärztlichen Einzelproduktverordnung ab, ohne dass die Zustimmung des Arztes hierzu vorliegt, geht die Haftung auf diese über. Zur qualitätsgesicherten ärztlichen Versorgung gehört außerdem, dass der Arzt prüft, ob das abgegebene Hilfsmittel seiner Verordnung entspricht und den vorgesehenen Zweck erfüllt.

WEITERFÜHRENDE LITERATUR

WEITERFÜHRENDE LITERATUR

Baumgartner, R. u.a.: Orthopädie-Schuhtechnik. Grundlagen, Handwerk, Orthopädie, C. Maurer, Geislingen 2013

Breusch, S. u.a. (Hrsg.): Klinikleitfaden Orthopädie Unfallchirurgie, Urban & Fischer, München 2009

Döderlein, L. u.a.: Der Hohlfuß. Springer, Berlin 2000

Döderlein, L.: Infantile Zerebralparese. Diagnostik, konservative und operative Therapie, Springer, Berlin 2015

Drerup B., Hafkemeyer U., Möller M., Wetz H. H. (2001): Der Einfluss der Ganggeschwindigkeit auf die Druckverteilung. Orthopädieschuhtechnik Heft 12, 22-29

Drerup B., Hafkemeyer U., Wetz H. H. (2005) Plantare Druckentlastung: der Anteil des Patienten aus biomechanischer Sicht, Med. Orth. Tech. 125

eurocom e. V. (Hrsg.): Einlagenversorgung, Düren 32015

eurocom e. V. (Hrsg.): Mehr Lebensqualität, weniger Schmerzen: Nutzung und Wirksamkeit Orthopädischer Hilfsmittel, Düren 2014

Fleischhauer, M. u.a.: Leitfaden Physiotherapie in der Orthopädie und Traumatologie, Urban & Fischer, München 2006

Gortner, L.: Pädiatrie. Thieme, Stuttgart 2012

Grifka, J. u.a.: Orthopädie, Unfallchirurgie, Springer, Berlin 2013

Hacke, W.: Neurologie. Springer, Heidelberg 2010

Hafkemeyer U., Drerup B., Wetz H. H. (2003): Improvement of gait in paraplegic children using proprioceptive insoles. In: Abstract book '6th Congress of the European Federation of National Associations of Orthopaedics and Traumatology', 4-10 June, Helsinki, p. 372

Hafkemeyer U., Kramer C.: Spitzfußversorgung: Korrekturmöglichkeiten bei funktionellem und strukturellem Spitzfuß, Orthopädie Schuhtechnik 10/2014

Hafkemeyer U., Kramer C.: Treatment of talipes equini: correction options in functional and structural talipes equine, foot & shoes 1/2015

Hafkemeyer U., Poppenborg D., Drerup B., Möller M., Wetz H. H. (2002): Improvement of gait in paraplegic patients using proprioceptive insoles. Abstracts of the ESMAC 2002, Leuven, Belgium: Gait & Posture 16, S157-S158

Hafkemeyer U., Poppenborg D., Müller-Gliemann C., Drerup B., Möller M., Wetz H. H. (2003): Afferenzverstärkende (propriozeptive) Einlagen zur Behandlung des funktionellen Spitzfußes bei Kindern mit infantiler Cerebralparese (ICP) Med. Orth. Tech. 123(4), 18-23

Hafkemeyer U.: Die infantile Cerebralparese – eine Herausforderung für den Arzt und Orthopädie-Techniker in: Med. Orth. Tech., (2010) 130,1, 100-102

Hafkemeyer, U., Kramer, C.: Die orthetische Behandlung der hypotoniebedingten Sprunggelenksinstabilität, MOT 6/2010

Hafkemeyer, U., Baumgartner R.: Zerebrale Bewegungsstörungen, in: Baumgartner R., M. Möller und H. Stinus: Orthopädieschuhtechnik, 256-265, Maurer, Geislingen 2010

Hafkemeyer, U., Gäher, Ch., Kramer, C.: Dynamische versus starre Unterschenkelorthesenversorgung bei Hemiplegie und Diaparese, MOT 6/2010

Hefti, F.: Kinderorthopädie in der Praxis, Springer, Berlin 2006

Klingelhöfer, J. u.a.: Klinikleitfaden Neurologie, Urban & Fischer, München 2009

Krauspe, R. u.a.: Der Klumpfuß, Thieme, Stuttgart 2006

Leitlinien der Deutschen Gesellschaft für Orthopädie und Orthopädische Chirurgie und des Berufsverbandes der Ärzte für Orthopädie: Kongenitaler Klumpfuß. AWMF-Leitlinien-Register Nr. 033/021 (Stand: 1.6.2012)

Leitlinien der Deutschen Gesellschaft für Sozialpädiatrie und Jugendmedizin: Behandlungskonzept bei Kindern mit infantiler Zerebralparese. AWMF-Leitlinien-Register Nr. 071/008 (Stand: 25.6.2004)

Leitlinien der Gesellschaft für Neuropädiatrie: Diagnose und Therapie der infantilen Cerebralparese (ICP) (Kurzfassung). AWMF-Leitlinien-Register Nr. 022/013 (Stand: Mai/Juni 2000)

Marquardt, M. (Hrsg.): Laufen und Laufanalyse, Thieme, Stuttgart 2012

Matzen, P. (Hrsg.): Kinderorthopädie, Urban & Fischer, München 2007

Müller-Gliemann C., Drerup B., Hafkemeyer U., Wetz H. H. (2003): Einlagen, Propriozeption und Körperstatik – eine Vorstudie zur Überprüfung der Messmethodik. Med. Orth. Tech. 123(4), 39-45

Müller-Gliemann C., Hafkemeyer U., Drerup B., Wetz H. H. (2003): Effects of two different standard insoles on posture. In: Conference Proceedings 'Biomechanics of the Lower Limb in Health, Disease and Rehabilitation', Salford, England, Sept. 1-3rd, Editors: C. Nester, L. Kenney, Univ. Salford, ISBN 0-902896-512, Salford, England, pp. 104-105

WEITERFÜHRENDE LITERATUR

Niethard, F.U. u.a.: Orthopädie und Unfallchirurgie, Thieme, Stuttgart 2009

Niethard, F.U.: Kinderorthopädie, Thieme, Stuttgart 2009

Pomarino, D. u.a.: Der habituelle Zehenspitzzgang. Diagnostik, Klassifikation, Therapie, Schattauer, Stuttgart 2011

Poppenborg D., Hafkemeyer U., Drerup B., Wetz H. H. (2003): Analysis of gait pattern in paraplegic patients wearing proprioceptive insoles. In: Conference Proceedings 'Biomechanics of the Lower Limb in Health, Disease and Rehabilitation', Salford, England, Sept. 1-3rd, Editors: C. Nester, L. Kenney, Univ. Salford, ISBN 0-902896-512, Salford, England, pp. 102-103

Poppenborg D., Hafkemeyer U., Wetz H. H., Drerup B. (2006): Einfluss von afferenzverstärkenden Einlagen auf ausgewählte Gangparameter bei infantiler Zerebralparese. Med. Orth. Tech. 126(3), 29.

Rössler, H. u.a.: Orthopädie und Unfallchirurgie, Urban & Fischer, München 2005

Ruchholtz, S. u.a.: Orthopädie und Unfallchirurgie, Thieme, Stuttgart 2012

Sommer, C.: Fußchirurgie – ein praktischer Leitfaden, Springer, Wien 2010

EUROCOM E. V.

eurocom (european manufacturers federation for compression therapy and orthopaedic devices) ist die Herstellervereinigung für Kompressionstherapie und Orthopädische Hilfsmittel. Der Verband versteht sich als Gestalter und Dialogpartner auf dem Gesundheitsmarkt und setzt sich dafür ein, das Wissen um den medizinischen Nutzen, die Wirksamkeit und die Kosteneffizienz von Orthopädischen Hilfsmitteln und Kompressionstherapie zu verbreiten. Zudem entwickelt eurocom Konzepte, wie sich die Hilfsmittelversorgung aktuell und in Zukunft sicherstellen lässt. Dabei vertritt eurocom die gemeinsamen Interessen der Hersteller gegenüber anderen Akteuren im Gesundheitswesen – politischen Entscheidern, der Ärzteschaft, den Krankenkassen und dem Fachhandel.

Zur Erfüllung ihrer Aufgaben initiiert und unterstützt eurocom wissenschaftliche Studien und stößt den Wissenstransfer an. Der Verband gestaltet politische Prozesse aktiv mit, gibt einen Überblick über aktuelle gesundheitspolitische Entwicklungen und schafft Branchentransparenz durch vierteljährliche Marktanalysen.

eurocom wurde 1998 zunächst als Vereinigung der im deutschen und europäischen Markt agierenden Hersteller Kompressionstherapeutischer Hilfsmittel gegründet. Seit 2003 vertritt eurocom auch Hersteller von Einlagen, Bandagen, Orthesen sowie Prothesen und Hilfsmitteln zur modernen Brustversorgung.

Dem Verband gehören nahezu alle im deutschen Markt operierenden europäischen Unternehmen aus den Bereichen Kompressionstherapie und Orthopädische Hilfsmittel an.

MITGLIEDER DER ARBEITSGRUPPE EINLAGEN

MITGLIEDER DER ARBEITSGRUPPE EINLAGEN

Bauerfeind AG
Geschäftsbereich Fußorthopädie
Triebeser Straße 16
07937 Zeulenroda-Triebes
www.bauerfeind-fussorthopaedie.de

medi GmbH & Co. KG
Department Footcare
Elbringhausen 2+4
42929 Wermelskirchen
www.medi.de

Orthopädie Kall GmbH
Dreherstraße 21-23
42899 Remscheid
www.ok-kall.de

perpedes GmbH
Härtwasen 8
73252 Lenningen
www.perpedes.de

Schein Orthopädie Service KG
Hildegardstr. 5
42897 Remscheid
www.schein.de

SPANNRIT Schuhkomponenten GmbH
Industrietstr. 3
63801 Kleinostheim
www.spannrit.de

SPRINGER Aktiv AG
Lengeder Str. 52
13407 Berlin
www.springer-berlin.de

BILDNACHWEIS

DARCO (Europe) GmbH:

Abb. 10

Möller Orthopädie-Schuh-Technik:

Abb. 1, 2, 3, 8, 9, 13, 14, 15, 16, 17, 18, 24, 25, 26, 27, 28, 30, 34

perpedes GmbH:

Abb. 6, 20, 23, 31

Schein Orthopädie Service KG:

Abb. 4, 5, 7, 12, 19, 21, 22, 29, 32, 33

Thuasne Deutschland GmbH:

Abb. 11

IMPRESSUM

IMPRESSUM

Herausgeber: eurocom • european manufacturers federation for
compression therapy and orthopaedic devices, Düren

August-Klotz-Strasse 16 d
D-52349 Düren

Phone: +49 (0) 2421 - 95 26 52

Fax: +49 (0) 2421 - 95 26 64

E-Mail: info@eurocom-info.de

Internet: www.eurocom-info.de

Redaktion: Antje Schneider, eurocom e. V.

Mit fachlicher Unterstützung von Dr. med. Ulrich Hafkemeyer, Facharzt für Orthopädie, Kinderorthopädie, Physio- und Bobath-Therapeut, Chefarzt der Abteilung für Technische Orthopädie und pädiatrische Neuroorthopädie SPZ-Westmünsterland, Christophorus-Kliniken, Coesfeld

1. Auflage 2015

Hinweis:

Die Inhalte dieses Informationshandbuchs sind urheberrechtlich geschützt. Ihre Nutzung ist nur zum privaten Zweck zulässig. Jede Vervielfältigung, Vorführung, Sendung, Vermietung und/oder Leihe des Handbuchs oder einzelner Inhalte ist ohne Einwilligung des Rechteinhabers untersagt und zieht straf- oder zivilrechtliche Folgen nach sich. Alle Rechte bleiben vorbehalten.

Alle Texte des Informationshandbuchs sind nach bestem Wissen und Gewissen recherchiert. eurocom e. V. übernimmt keinerlei Gewähr für die Aktualität, Korrektheit, Vollständigkeit oder Qualität der bereitgestellten Informationen. Haftungsansprüche, welche sich auf Schäden beziehen, die durch die Nutzung oder Nichtnutzung der dargebotenen Informationen verursacht wurden, sind grundsätzlich ausgeschlossen.

